Avaliação do Respirador Bucal: uso de Aparelho Mio funcional - Relato de Caso

Jéssica Cristina Siqueira de **MELO**[1]**,** Leticia Vieira **DINIZ**[2]**,** Renan Bezerra **FERREIRA**[3]

Resumo

Introdução: A respiração oral é uma alteração funcional caracterizada pelo uso da cavidade oral predominantemente na respiração e o desuso da cavidade nasal. Pode ser conseqüência de um hábito ou obstrução nasal ocasionada por congestão da mucosa nasal e deformidades anatômicas das fossas nasais. **Relato de caso:** Paciente E.M procurou a clínica de odontopediatria acompanhada pela sua responsável, com queixa de fratura dos incisivos superiores, durante a anamnese e avaliação clínica da paciente foi avaliada que a mesma se apresentava com padrão de respiração bucal, após verificado com exames foi traçado um plano de tratamento com um aparelho mio funcional para correção de hábitos. **Objetivo:** Avaliar o resultado do uso de aparelho mio funcional em uma criança respiradora bucal com dificuldades de respiração afetando o sono, fonação e deglutição. **Conclusão:** A paciente continua em tratamento com obtenção de sucesso diariamente, após 20 dias já foi observado fechamento da mordida aberta anterior e melhora no sono da mesma.

Palavras- chave: Respirador Bucal. Aparelho. Odontopediatria

[1]Acadêmica do curso de Odontologia da FACIPLAC (Centro Universitário Planalto Central Aparecido Santos)

[2] Especialista, Mestre e Doutora em Odontopediatria e Especialista em Ortodontia. na Faculdades Integradas do Planalto Central – FACIPLAC –
3 Mestre e especialista em odontopediatria e ortodontia. Professor de odontopediatria e saúde coletiva da FACIPLAC (Centro Universitário Planalto Central Aparecido Santos)

- Os autores declaram não ter interesses associativos, comerciais, de propriedade ou financeiros, que representem conflito de interesse, nos produtos e companhias citados nesse artigo.

Categoria: Relato de Caso
Área: Pediatria

Introdução

A síndrome do respirador bucal é também conhecida como síndrome da face longa, pelo crescimento facial aumentando do terço inferior da face [1].

A respiração bucal é uma alteração funcional caracterizada pelo uso predominante da cavidade oral durante respiração e o desuso da cavidade nasal. Pode ser conseqüência de um hábito ou obstrução nasal ocasionada por congestão da mucosa nasal e deformidades anatômicas das fossas nasais [2].

A respiração oral favorece alterações em vários órgãos e sistemas, comprometendo a qualidade de vida [3].

A etiologia do respirador bucal é multifatorial, envolvendo influencias ambientais e obstrutivas. Podendo ser o tipo de sucção (mamadeira, chupeta, sucção digital e hábitos de deglutição), hipertrofia adenoideanas, desvio do septo nasal e amigdalite [1].

O respirador bucal tem características visíveis para um diagnóstico inicial, como: olheiras, sono diurno, palato em formato ogival (profundo), mordida aberta (podendo ser anterior e/ou posterior), lábios hipotônicos e ressecados, boca aberta, postura baixa[4].

Dentre estes sinais e sintomas incluem-se sonolência diurna, cefaléia, agitação e enurese noturna, cansaço freqüente, baixo apetite, bruxismo, problemas escolares e até déficit de aprendizado e problemas comportamentais [3].

Dentre as alterações no crescimento facial relacionadas à respiração oral têm-se o aumento vertical do terço inferior da face, o arco maxilar estreito, ângulo goníaco obtuso, má-oclusão, bem como crescimento craniofacial vertical[5].

Revisão de Literatura

O respirador bucal é o indivíduo que por alguma razão, seja orgânica, funcional ou neurológica, desenvolveu um padrão inadequado de respiração [2].

A respiração oral vem sendo estudada desde o início do século XX, com publicações cientificas direcionadas ao escopo da Odontologia e ênfase nas conseqüências oclusais[3].

A respiração oral na infância é uma queixa freqüente no consultório do pediatra, do alergologista e do otorrinolaringalogista[3].

As implicações mais comuns são alterações: craniofaciais e dentárias, dos órgãos fonoarticulatórios, corporais, comportamentais e das funções orais [2].

Podem estar presentes ainda alterações faciais características como: aumento vertical do terço inferior da face, arco maxilar estreito, palato ogival, ângulo goníaco obtuso, má oclusão dentária (mordida aberta anterior e/ou posterior, incisivos superiores vestibularizados, mordida cruzada) e posição do osso hióide mais alta [1].

Pode-se encontrar ainda lábio superior curto; lábio inferior com eversão; incompetência labial; hipotonia lingual; alterações da postura de língua em posição habitual, na deglutição e na fala; alterações da mastigação e vocais, além de adaptações posturais [3].

A Etiologia da respiração oral é variada podendo ser presença de rinite, teste cutâneo positivo, bem como alterações na mucosa nasal e amígdalas e adenóide hipertróficas [3].

Incluindo alguns hábitos como o tipo de amamentação (mamadeira, chupeta, sucção digital e hábitos de deglutição) [1].

Os respiradores orais necessitam ser examinados com a verificação do histórico médico de seus pais, com ênfase na respiração oral, e com a observação da presença de alergias, adenóides e tonsilas hipertrofiadas, sendo que alguns sujeitos ortodônticos podem ser beneficiados pelos procedimentos adenoidectomia e/ou tonsilectomia[4].

O tratamento deve ser integrado com áreas de fisioterapia, fonoaudiologia, ortodontia, otorrinolaringologia e, às vezes, psicologia e nutrição para alcançar resultados satisfatórios, ou seja, é muito importante o tratamento multidisciplinar[5].

.

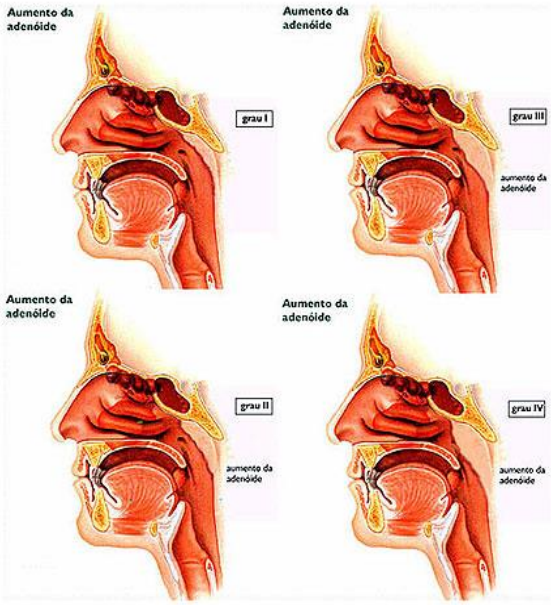

Figura 1: Hipertrofia da adenóide
Fonte:http://www.portaldootorrino.com/fotos_doenca/0_1325704332.jpg

O tratamento ortodôntico isolado não parece eliminar um mau hábito oral. Deve-se salientar que o fator colaboração, tanto do paciente como de seus responsáveis, é essencial para o êxito do tratamento, portanto, os familiares devem ser orientados e assistidos durante todo o tratamento, e deles se espera total participação e colaboração[4].

A terapia mio funcional é considerada um método de tratamento que promove o aumento da força muscular, podendo devolver a estabilidade morfofuncional às estruturas orofaciais. A terapia pode provocar mudanças nos padrões funcionais e assim prevenir desvios no desenvolvimento craniofacial, pois promove nova postura das estruturas em repouso e durante a realização das funções do sistema estomatognático[6].

O Myobrace é um sistema de aparelhos de três fases indicado para corrigir os maus hábitos orais durante o tratamento dos problemas de desenvolvimento dos maxilares. Disponível em três tamanhos k1, k2, k3[7];

O K1 promove a correção dos hábitos e é feito de silicone flexível para se adaptar facilmente a qualquer forma de arco e má oclusão. Devido ao material de que é feito, oferece ótima retenção para utilização noturna[7].

Este aparelho treina a língua para se posicionar corretamente na maxila, reeducam a musculatura oral e exercem forças leves para alinhar os dentes[7].

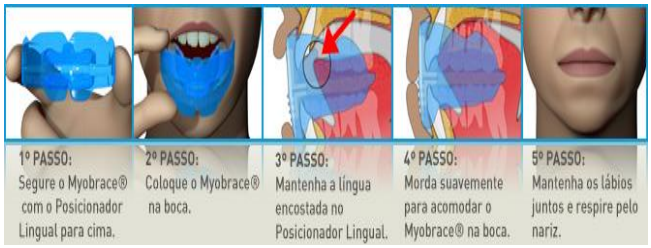

Figura 2: Passo a passo do uso e colocação do myobrace.
Fonte:http://portuguese.myoresearch.com/appliances/appliances/k1.

Figura 3: Myobrace K1
Fonte:https://www.orthomundishop.com.br/produto/aparelho-myobrace-for-kids-k1.

Figura 4 - Myobrace K2
Fonte:https://www.orthomundishop.com.br/produto/aparelho-myobrace-for-kids-k2.

Figura 5 – Myobrace K3
Fonte:https://www.orthomundishop.com.br/produto/aparelho-myobrace-for-kids-k3-78848.

Relato do Caso Clínico

Paciente E.M, feminino, 4 anos de idade,gênero feminino , compareceu a clínica odontológica de odontopediatria na Faciplac, acompanhada pela sua responsável, onde relatava fratura nos incisivos superiores (51 e 61) após uma queda no banheiro.

Durante o exame clinico foi observado dificuldade de respiração ao conversar, durante anamnese foi descoberto o uso de mamadeira desde os dois anos de idade até hoje, a investigação sobre seu sono foi mais profunda.

Sua mãe relatou que a mesma roncava, acordava várias vezes durante a noite, sempre estava gripada e com os lábios ressecados, desconfiando até de uma alergia desconhecida.

Foi indicada uma consulta com otorrinolaringologista, onde foi descoberta uma pequena adenóide que não era a causa completa da dificuldade respiratória.

Após o pedido de um raio-X da face, constatou um crescimento ósseo do lado esquerdo do nariz obstruindo a total passagem de ar, confirmando o diagnostico com o teste do espelho durante a clínica de pediatria da Faciplac (conforme a figura 6 e 7). Foi solicitado o exame cefalométrico que mostrou diminuição no espaço bucofaríngeo e nasofaringe, o que está de acordo com revisões anteriores que mostram que devido às hipertrofias de adenóide e amigdaliana podem levar a um estreitamento desse

espaço, o que foi o observado no exame cefalométrico em norma lateral.

Traçado o plano de tratamento, foi decidido o uso do aparelho myobrace (conforme figura 8), usando o seguinte protocolo: usar durante 20 dias a noite toda (dormindo) e uma (1) hora durante o dia com a boca totalmente e fechada (lábios selados) e em repouso, orientando a mãe durante o horário de a criança assistir desenho ou sentar para uma brincadeira.

Nas primeiras noites o aparelho caiu da boca, e a mãe foi orientada a observar e sempre que cair colocar novamente, até a paciente acostumar com a presença do aparelho.

Foi solicitado e instruído na última consulta que a paciente realizasse os exercícios de respiração e deglutição que atuam na correção e postural lingual como mencionado na cartilha de apresentação dos aparelhos myobrace. Foi observado ainda o fechamento parcial da mordida, em um período de utilização do aparelho de 20 dias, o tratamento proposto é de seis meses ou até o fechamento total da mordida, correção da postural língua e selamento labial. Os exercícios são constituídos de presa da água na cavidade oral com fechamento labial sem a deglutição durante o período de 2 a 3 minutos.

Fonte: Autoria própria

Figura 6: Paciente E.M orientada a respirar no espelho.

Fonte: Autoria própria

Figura 7: Resultado da respiração da paciente E.M onde apenas o lado direito recebeu a passagem de ar.



Fonte: Manual Myobrace

Fonte: Autoria própria.

Figura 8: Paciente orientada com o uso de Myobrace.

Discussão

Menezes[4]; Imbaud[1] ; Veron[2] , a respiração é uma função vital e permite a sobrevivência do ser humano, ela favorece o crescimento e desenvolvimento craniofacial, através do arejamento dos seios paranasais pneumáticos permitindo o desenvolvimento facial adequado através da pressão do fluxo de ar e refluxo das narinas, no presente relato foi proposto uma intervenção em fase inicial para que diminuissem essas alterações que são relatadas por diversos autores[1,4,2].

Menezes[4]; Imbaud[1]; Veron[2], a obstrução nas vias aéreas, causadas pela hipertrofia de adenóide e amígdala, interferem a pressão inspiratória. O escasso fluxo nasal e ausência de pressão da língua contra o palato levam à hipoplasia do seio maxilar, o estreitamento das cavidades nasais e da arcada dentária superior, o que levam a uma má oclusão, nesse relato realizamos o teste do espelho para verificar o fluxo de saída de ar, conforme foi proposto pelos autores acima , a mesma não apresentava ainda estreitamento maxilar o que vai contra o que foi mencionado pelos autores , porém devemos levar em consideração que se trata de um único caso e portanto não apresenta tanta relevância[1,4,2].

Segundo Felcar [5]; Menezes [4]; Costa[3], a utilização de mamadeiras, mesmo em associação com aleitamento materno, leva a alterações no desenvolvimento orofacial conforme foi dito no presente estudo. Do ponto de vista odontológico, o paciente respirador bucal apresenta características faciais peculiares, tais como: olheiras, olhar vago, lábio superior curto e incompetente, lábios ressecados, vedamento labial inadequado; hipotonia, hipofunção dos músculos elevadores da mandíbula, má oclusão, além de desequilíbrio funcional da deglutição, sucção e fonação. De acordo com os autores, a respiração oral pode acarretar deformidades faciais e de posicionamento dentário. Podendo-se encontrar relatos de má oclusão, face alongada, aumento vertical do terço inferior da face e arco maxilar. Embora a mordida aberta anterior possa ser considerada a má oclusão mais prevalente em respiradores orais, eles relatam que não há

um tipo de má oclusão característica, essas características bucais e orofaciais são apresentadas pela paciente em questão[5,4,3].

De acordo com Melo[8] ; Veron[2]; uma boa avaliação e, consequentemente, um bom diagnóstico, precedem uma intervenção fonoaudiológica eficaz. Diversos profissionais são responsáveis pela avaliação e tratamento dos indivíduos respiradores orais, mas é atribuição do médico otorrinolaringologista definir o fator causal da alteração do padrão respiratório, o que foi realizado no seguinte relato onde encaminhou-se a paciente para avaliação com o otorrinolaringologista , onde o mesmo solicitou uma radiografia frontal de seios paranasais que confirmou uma alteração denominada de crescimento ósseo raro , onde se requer tratamento cirúrgico após os 16 anos de idade[8,2].

Fujioka[10]; Mcnamara[11]; Poole[12]; alguns autores utilizam a telerradiografia cefalométrica em norma lateral para determinar esse espaço, pela medida linear da parede posterior da faringe até a parede mais anterior do palato mole, como foi solicitado no presente relato para diagnosticar a dificuldade respiratória da paciente em questão[10,11,12].

Weiland[7]; Ramirez[9], O MYOBRACE™ pode ser utilizado em qualquer idade — dentição mista ou permanente. A idade ideal é durante as alterações eruptivas e de crescimento na fase final da dentição mista. Quanto mais tempo a dentição permanente estiver instalada, menos efetivo será o MYOBRACE™. Entretanto, fatores como cooperação, grau de correção mio funcional e má oclusão têm sua influência. O uso do MYOBRACE™ irá sempre melhorar o alinhamento dentário e tratar hábitos mio funcionais em qualquer estágio do desenvolvimento. Assim, a avaliação individual é necessária como em qualquer tratamento ortodôntico[7,9].

Conclusão

A paciente continua em tratamento com obtenção de sucesso diariamente, após 20 dias já foi observado fechamento da mordida aberta anterior e melhora no sono da mesma, sem enurese, diminuição nas crises de gripe e melhorando sua qualidade de vida.

Evaluation of Oral Respirator: use of functional Mio Apparatus - Case report.

Abstract

Introduction: Oral breathing is a functional alteration characterized by the use of oral cavity predominantly in breathing and disuse of the nasal cavity. It may be a consequence of a nasal habit or obstruction caused by congestion of the nasal mucosa and anatomical deformities of the nasal fossa. Case report: MS patient sought the pediatric dentistry clinic accompanied by her supervisor, with complaint of fracture of the upper incisors, during the anamnesis and clinical evaluation of the patient it was evaluated that the patient presented with oral breathing pattern, after checking with exams was a treatment plan with a myofunctional device for correction of habits was drawn. Objective: To evaluate the results of the use of functional appliance in a mouth breathing infant with breathing difficulties affecting sleep, phonation and deglutition.

Descriptors: Mouth Respirator. Apparatus. Pediatric dentistry

Referências

1. Imbaud TC, Mallozi MC, Domingos VB, Solé D, Frequency of rhinitis and orofacial disorders in patients with dental malocclusion. Ver Paul Pediatr. 2016;34(2): 184-188.

2. Veron HL, Antunes AG, Milanesi JM, Corrêa ECR, Implications of mouth breathing on the pulmonary function and respiratory muscles. Rev. CEFAC. 2016 Jan-Fev; 18(1): 242-251.

3. Costa M, Valentim AF, Becker HMG, Motta AR. Findings of multiprofessional evaluation of mouth breathing children. Rev. CEFAC. 2015 Maio – Jun; 17(3): 864-878.

4. Menezes VA, Cavalcanti LL, Albuquerque TC, Garcia AFG, Leal RB. Respiração bucal no context multidisciplinary: percepção de ortodontistas das cidades do Recife. Dental press J orthod. 2011 Nov-Dec;16(6):84-92.

5. Felcar JM, Bueno IR, Massan ACS, Torezan RP, Cardoso JR. Prevalence of mouth breathing in children from an elementary school.http://www.scielosp.org/scielo.php=S1413-81232010000200020&SCRIPT=SCI_arttext&ting=en.

6. Medeiros D, Cunha DA, Cunha RA, Moraes KJR, Melo ACC, Silva HJ, Bezerra LA. Masticatory changes in oral breath secondary to allergic rhinitis: integrative review. Int arch Otorhinolaryngol 2014; 18: 128-131.

7. Weiland, F (2003). Constant versus dissipating forces in orthodontics: the effect of initial tooth movements and root resorption. European Journal of Orthodontics 2003;25:335-42.

8. Freitas KMS, Henrique JFC, Janson G, Freitas MR, Alcazar NMPV. Estudo cefalométrico comparativo dos espaços naso e bucofaríngeo nas más oclusões classe I e classe II, divisão I, sem tratamento ortodôntico, com diferentes padrões de crescimento. R Dental press Ortodon orto facial Maringá, v.9, n. 4, p. 68-76, jul/ago.2004.

9 – Ramirez-Yanez GO, Farrell C (2005b). Soft tissue dysfunction: A missing clue when treating malocclusions. Int J JAW Func Orthop.

10 Fujioka, M. ET AL. Radiografic evaluation of adenoidal size in children: adenoidal-nasopharyngeal ratio. Am J Roentgenol, Springfield, v. 133, p. 401-404, Sept. 1979.

11 – McNamara Jr., J. A. A method of cephalometric evoluation. Am J Orthod, St. Louis, v. 86, p. 449-469, Dec. 1984.

12 – Poole, M. N.; Engel, G. A.; Chaconas, S. J. Nasopharyngeal cephalometrics. J oral surg, Chicago, v. 49, no.3, p. 266-271,mar. 1980.