Centro Universitário do Planalto Central Apparecido dos Santos - UNICEPLAC
Curso de Medicina
Trabalho de Conclusão de Curso

APENDICITE AGUDA DE FORMAS INCOMUNS: SINGULARIDADE DE CADA CASO

Gama-DF

2021

Fausto Batista Policeno Filho
Acadêmico de medicina

APENDICITE AGUDA DE FORMAS INCOMUNS: SINGULARIDADE DE CADA CASO

Artigo apresentado como requisito para conclusão do curso de Bacharelado em Medicina pelo Centro Universitário do Planalto Central Apparecido dos Santos – Uniceplac.

Orientador: Prof. Me. Paulo Henrique Freitas Farias da Silva

Gama-DF

2021

APENDICITE AGUDA DE FORMAS INCOMUNS: SINGULARIDADE DE CADA CASO

Fausto Batista Policeno Filho

RESUMO

Introdução: A apendicite pode ser classificada em três formas e em diversas localizações, levando a dificuldades no diagnóstico e no tratamento cirúrgico.

Método: Estudo realizado a partir do prontuário eletrônico de quatro pacientes distintos no Hospital Nossa Senhora da Aparecida (HNSA).

Objetivos: Aprofundar nos estudos de casos apresentados.

Palavras-chave: Apendicite aguda; Coto apendicular; Apêndice retrocecal-subseroso.

Introduction: Appendicitis can be classified into three forms and in different locations, leading to difficulties in diagnosis and surgical treatment.

Methods: Study conducted from the electronic medical records of four different patients in the Hospital Nossa Senhora da Aparecida (HNSA).

Objective: deepen in the presented studies of case report.

Key-words: Acute appendicitis; Appendicular stump; retrocecal-subserous appendix.

INTRODUÇÃO

A apendicite aguda data da era medieval na Pérsia - Ásia, onde existia um hospital atípico e um médico chamado Ibn sina (Avicenna), ele ensinava aos filhos de ricos do mundo árabe e judeu. Na época, não era permitido cirurgias, pois proibia-se cortar e abrir as partes do corpo humano podendo ser queimado vivo se infringisse a lei. O apêndice foi descrito como uma pequena bolsa presa ao intestino grosso e descrita pela primeira vez como “a doença do lado” (MARIN et al. 2003).

O apêndice vermiforme, comprovadamente de alguma importância fisiológica – estudos indicam que o apêndice possui papel apenas no combate às infecções, por conter grande quantidade de tecido linfóide (FEY et al., 2011) - quando inflamava, no

passado, chegou a matar muitas pessoas, sendo quase uma sentença de morte, atualmente, apesar de todo o progresso da medicina, em particular da área cirúrgica, continua sendo um desafio, podendo se apresentar de diversas formas clínicas, dificultando o prognóstico de alguns casos mais raros. A primeira menção do apêndice por anatomistas e, em 1711, o cirurgião alemão Heister descreveu pela primeira vez um apêndice enegrecido e cheio de pus (MARIN et al. 2003).

Antes conhecida como "peritiflite" de maneira errônea, foi substituída por apendicite pelo anatomista Heber Fitz, que afirmava que o tratamento devia ser cirúrgico, mediante a remoção total do apêndice, o quanto antes. Dois anos após, Morton chegou a remover com sucesso o apêndice vermiforme já inflamado (MARIN et al. 2003).

O apêndice pode variar de posição na cavidade abdominal, podendo também variar de tamanho e de mobilidade. Mas com frequência, encontra-se a cinco (5) cm da espinha ilíaca ântero-superior, na linha que vai desta espinha à cicatriz umbilical e acomete cerca de 7% da população em todo o mundo (SHOGILEV et al., 2014). entretanto, pode ter localização ascendente (retrocecal, subserosa ou sub-hepática), ilíaca ou pélvica. Essas localizações as quais o apêndice pode se apresentar são fatores limitantes para o diagnóstico, assim como para o tratamento.

Algumas das apresentações incomuns da apendicite aguda tem sido descritas como: apendicite crônica ou recorrente, que são amplamente discutidas, apendicite por corpo estranho, cuja incidência é rara, sendo essa mais comum em crianças, etilistas, pacientes psiquiátricos e prisioneiros. A inflamação do apêndice é rara em crianças menores de cinco anos e, frequentemente, diagnosticada incorretamente, o que aumenta a morbidade.

A doença de Crohn isolada do apêndice cecal (dcia), ou apendicite granulomatosa, é uma entidade rara. Ocorre, principalmente, em pacientes jovens, na faixa de 20 a 30 anos, havendo certa predominância pelo sexo masculino (LIMA JR et al. 2004). As manifestações clínicas geralmente simulam quadro de apendicite aguda, com dor no quadrante inferior do abdômen, anorexia, náuseas, febre e leucocitose e a apendicectomia é o tratamento de escolha, apresentando mínima morbidade.

OBJETIVOS

Apresentar os relatos de caso, para que possamos estudar mais a fundo o quadro clínico de cada paciente apresentado.

MÉTODO

Trata-se de um estudo de caso de quatro pacientes com quadros incomuns de apendicite, atendidos no pronto socorro do Hospital Nossa Senhora da Aparecida (HNSA), no município de Valparaíso de Goiás. Foram utilizadas anotações referentes ao prontuário eletrônico do paciente e a literatura foi consultada por meio de artigos científicos relacionados ao tema.

RELATOS DE CASO

CASO 1:

Paciente M.S.L., sexo masculino, 37 anos, foi trazido ao pronto socorro do HNSA alegando ter realizado apendicectomia há 5 dias, recebendo alta hospitalar 24 após a cirurgia. Desde então evoluiu com queixa de obstrução intestinal associada a dor abdominal, náuseas e vômitos. Realizado exame laboratorial e Tomografia abdominal com as seguintes alterações: Tempo de Protrombina – 17,1 seg. com atividade reduzida; INR – 1,28%; Gama Glutamil Transferase – 142 U/L; Bilirrubina total – 3,5 mg/dl; Bilirrubina direta – 2,8 mg/dl; Bilirrubina indireta – 0,7 mg/dl; PCR ultrassensível – 0,78 mg/dl; Tomografia evidenciando obstrução intestinal com redução abrupta da luz colônica a nível de cólon ascendente.

O paciente foi encaminhado ao centro cirúrgico com indicação de videolaparoscopia, realizada através da abertura dos pontos abaixo da cicatriz umbilical devido a apendicectomia recente, foi então passado a ótica com visualização de alças delgadas ileais e do ceco com sinais de obstrução no cólon ascendente próximo ao ângulo hepático de aspecto anular volumoso com evidentes nódulos aumentados na cadeia ileal (Figura 1). Havia moderada quantidade de líquidos serosanguinolento intracavitário e prováveis implantes tumorais no delgado de pequeno tamanho. Após avaliação foi decidido por realizar para laparotomia devido a volume acentuado das alças intestinais. Foi então realizado hemicolectomia direita com retirada de 15 centímetros de íleo terminal, ceco e cólon ascendente até metade do cólon transverso a nível da artéria cólica média. A cirurgia foi concluída com realização de ileostomia

terminal, fechamento do cólon transverso em dois planos, fechamento da incisão cirúrgica abdominal e curativos.

Figura 1: Inflamação evidente.

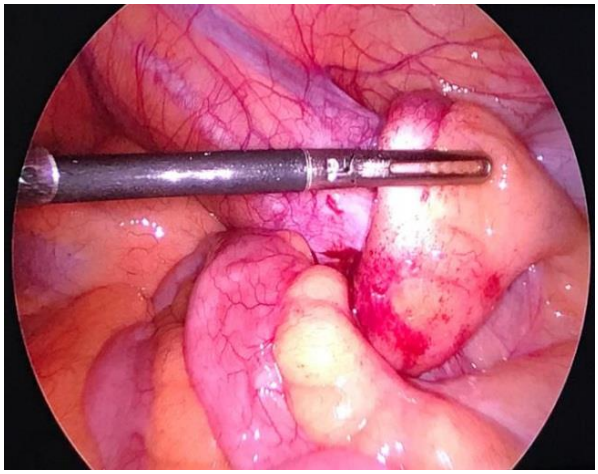

Fonte: Do autor, 2021.

CASO 2:

Paciente C.B.A., sexo feminino, 43 anos, foi admitida no pronto socorro do HNSA com quadro de dor abdominal difusa do tipo cólica, pior em fossa ilíaca direita, associado a náuseas, vômitos, diarreia e cefaleia. Ao exame físico apresentou Blumberg positivo. Realizada Tomografia computadorizada com achado de apêndice retrocecal com 1,1 cm de diâmetro (Figura 2).

Figura 2: Tomografia Computadorizada evidenciando apêndice com 1,1 cm de diâmetro.

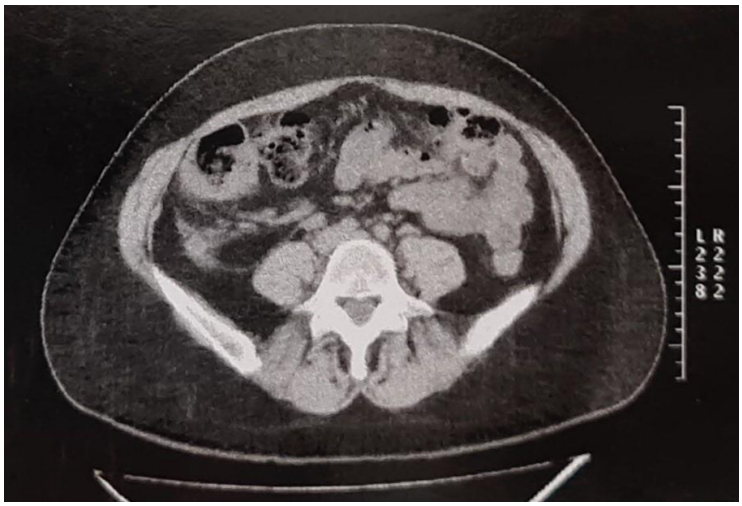

Fonte: Do autor, 2021.

Após a avaliação do quadro clínico e dos exames, a paciente foi encaminhada ao centro cirúrgico para a realização de uma apendicectomia videolaparoscópica. Durante a cirurgia, após a incisão umbilical, foi encontrada uma hérnia umbilical pequena. À exploração da cavidade foi possível visualizar cavidade sem evidencias

de lesão ou sangramento, com apêndice retrocecal-subseroso em fase exsudativa sem perfurações. Foi feita então a liberação do mesoapêndice até a base do ceco e foi colocado na base do ceco clip hemolock duplo. Realizada a retirada do apêndice, foi feita a sutura da hérnia umbilical e da incisão abdominal cirúrgica.

CASO 3:

D.M.S.P., sexo feminino, 40 anos, chegou ao hospital com queixa de dor no quadrante inferior direito, pior na fossa ilíaca direita, de forte intensidade há 3 dias, negou febre. Ao exame físico, apresentou sinal de irritação peritoneal, manobra de Psoas positivo e Giordano negativo. Foi então solicitado uma tomografia (Figura 3) que evidenciou um pequeno cisto hepático e um pequeno volume de líquido hipodenso livre na pelve (inespecífico); o método não evidenciou anormalidades nas alças intestinais.

Figura 3: Tomografia de abdome total.

Fonte: Do autor, 2021.

No centro cirúrgico, paciente em decúbito dorsal sob anestesia geral, foi realizada laparotomia exploradora pela cicatriz umbilical. Não havia evidências de perfurações, secreções e/ou sangramentos. Mas evidenciou apêndice cecal com presença de líquido seroso na cavidade, sem sinais de necrose e perfurações. Foi também identificado tumoração aderida ao peritônio parietal anterior na fossa ilíaca direita, com aderência de epiplon, causando brida fixa, com sinais de sangramento recente por processo inflamatório exsudativo agudo. Foi então realizada liberação das bridas e ressecção da tumoração do mesentério com parte de epiplon, após clipagem com hemolock.

CASO 4:

M.P.L.S., sexo masculino, 18 anos, chegou ao pronto socorro com queixa de mal estar gástrico há 72hrs, que piorou com dor abdominal discreta, relatou também diarreia e febre há 1 dia, associado a vômitos e dor abdominal difusa, negou dor em fossa ilíaca direita. Ao exame físico apresentou abdome obeso visceral com dor discreta em fossa ilíaca direita e fossa ilíaca esquerda, sem sinais claros de irritação peritoneal, Blumberg negativo e Rovsing negativo. O paciente foi então internado para ficar de observação e realizar Tomografia Computadorizada e Hemograma. A TC com laudo de apêndice limítrofe (7,9 mm) com densificação tênue da gordura apendicular. O Hemograma apresentou 12.200 leucócitos, 66% segmentados e 376.000 plaquetas.

Figura 4: Apêndice limítrofe.

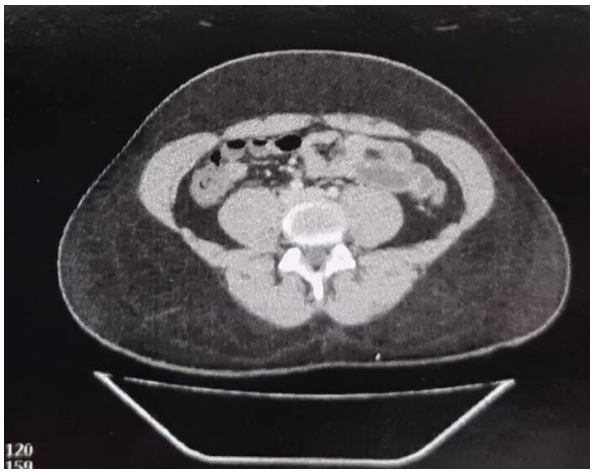

Fonte: Do autor, 2021.

O paciente foi encaminhado ao centro cirúrgico para realizar apendicectomia. Durante a cirurgia, foi constatado apêndice cecal em fase exsudativa, sem sinais de necrose ou perfurações, com pequena quantidade de líquido seroso na cavidade. Foi constatado também presença de cordão ligando mesentério do íleo terminal à parede da bexiga, medindo cerca de 12 cm, com aspecto parecido com resquício do onfalomesentério (Figura 5).

Figura 5: Resquício embrionário.

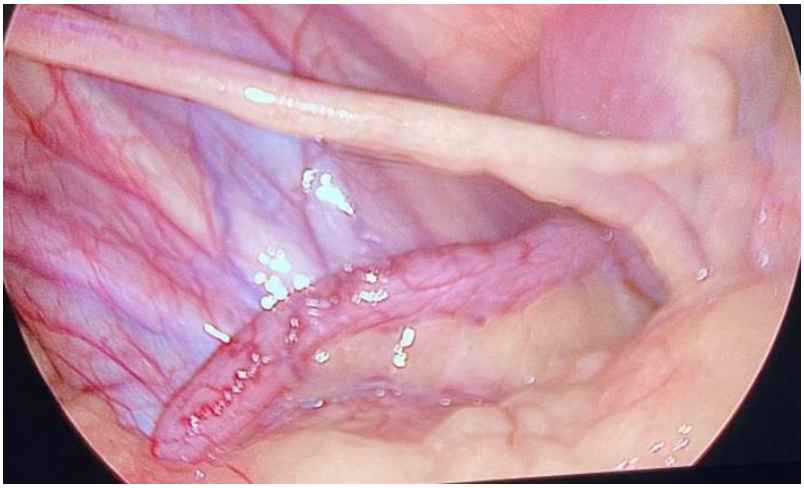

Fonte: Do autor, 2021.

Foi então realizada a retirada com Hook, seccionando as duas extremidades e divulsão com pinça Merlyand, dissecação justa apendicular com hemostasia de mesoapendice com Hook, assim, liberando a visão do coto apendicular.

DISCUSSÃO

O diagnóstico de apendicite é predominantemente clínico, através dos sinais e sintomas, mas os sinais e sintomas podem se apresentar de forma atípica, dificultando o diagnóstico, levando em conta que em torno de 50% dos pacientes atendidos com diagnóstico inicial de apendicite, na verdade, não têm esse transtorno (FEY et al., 2011). Além disso, o apêndice pode estar retrocecal em 75% dos casos, subcecal ou pélvico em 20% dos casos, pré ou pós-ileal em 5% dos casos (ZATERKA et al., 2016). A dor e os sinais e sintomas variam com a posição que o apêndice se encontra. Os pacientes com apendicite sub-hepática representam um dos casos mais raros de apendicite. Um estudo que tratou um total de 7210 pacientes com apendicite constatou que dentre esses pacientes apenas 18 (0,08%) deles possuíam o apêndice sub-hepático, e que todos eles relataram febre, náuseas, dor e sensibilidade no hipocôndrio direito, condição essa que mimetiza o quadro de colecistite (PALANIVELU et al. 2007). Ainda com relação a disposição anatômica do apêndice, um estudo de 300 casos demonstrou as disposições mais encontradas, que eram: pélvica em 84,29% dos casos, retrocecal em 7,14% dos casos, retrocecal-subserosa em 5,71% dos casos e subserosa em 2,86% dos casos (OLIVEIRA et al. 2008)

A apendicite de coto apendicular se dá pela dificuldade de remover o apêndice por completo, deixando um coto que futuramente pode vir a inflamar novamente. Seu

diagnóstico é dificultado pelo fato de o paciente relatar já ter realizado apendicectomia prévia, sendo ele orientado pela conjunção da suspeita clínica com a investigação por exames de imagem, como a ultrassonografia de abdome e a tomografia computadorizada. A colonoscopia e o exame de trânsito intestinal também podem ser utilizados como método diagnóstico, contudo, o diagnóstico de certeza se dá pela laparotomia ou pela laparoscopia diagnóstica (KANONA et al., 2012).

CONCLUSÃO

A apendicite pode se manifestar em qualquer pessoa, sendo uma condição comum de acontecer, mas sua manifestação pode se dar de diferentes maneiras, desde as mais comuns com dor em fossa ilíaca direita, febre e vômitos até condições que mimetizam outras doenças gastrointestinais. O diagnóstico da apendicite é predominantemente clínico, mas devem ser lançados de mão os exames laboratoriais e de imagem a disposição do hospital. Dessa forma, faz-se necessário uma avaliação aprofundada de cada caso, mesmo que pareça ser de fácil diagnóstico.

REFERÊNCIAS

ZATERKA, Schlioma; EISIG, Jaime N. Tratado de gastroenterologia: da graduação à pós-graduação. 2ª ed. São Paulo: Atheneu, FBG, 2016. Acesso em 12 mai. 2021.

FEY, Augusto et al. Sensibilidade do método ultrassonográfico no diagnóstico da apendicite. Sensitivity of ultrassonografic method for the diagnosis of appendicitis. **Arquivos Catarinenses de Medicina**, v. 40, n. 3, 2011. Acesso em 12 mai. 2021.

KANONA, Hala et al. Stump appendicitis: a review. **International Journal of Surgery**, v. 10, n. 9, p. 425-428, 2012. Acesso em 15 mai. 2021.

LIMA JR, Sizenando Ernesto de; SPERANZINI, Manlio Basílio; GUIRO, Marcos Pacheco. Doenca de Crohn isolada do apendice cecal como causa de enterorragia. Arquivos de Gastroenterologia, v. 41, p. 60-63, 2004. Acesso em 15 mai. 2021.

MARIN, Renata Lopes Vieira et al. Apendicite Aguda no Paciente Idoso – Relato de Caso. Profissionais de Saúde. Revista Médica v. 37, n. 2, 2003. Acesso em 15 mai. 2021.

OLIVEIRA, André Luiz Gonçalves de et al. Apendicectomia videolaparoscópica: análise prospectiva de 300 casos. **ABCD. Arquivos Brasileiros de Cirurgia Digestiva (São Paulo)**, v. 21, p. 69-72, 2008. Acesso em 15 mai. 2021.

PALANIVELU, C. et al. Laparoscopic appendectomy for appendicitis in uncommon situations: the advantages of a tailored approach. **Singapore medical journal**, v. 48, n. 8, p. 737, 2007. Acesso em 18 set. 2021.

SHOGILEV, Daniel J. et al. Diagnosing appendicitis: evidence-based review of the diagnostic approach in 2014. **Western Journal of Emergency Medicine**, v. 15, n. 7, p. 859, 2014**.** Acesso em 18 set. 2021.

AGRADECIMENTOS

Agradeço a todos que me apoiaram até aqui e me ajudaram durante o curso, além de expressar minha gratidão à ajuda do meu orientador para a elaboração e a conclusão desse trabalho.