UNICEPLAC

CURSO DE MEDICINA VETERINÁRIA

SHENIA VICTORIA SOUSA ARAÚJO

NECROSE ASSÉPTICA DA CABEÇA DO FÊMUR EM CÃES
Revisão de Literatura

Gama – DF
2019

UNICEPLAC

SHENIA VICTORIA SOUSA ARAÚJO

NECROSE ASSÉPTICA DA CABEÇA DO FÊMUR EM CÃES
Revisão de Literatura

Trabalho de Conclusão de Curso para avaliação no componente curricular TCC II, Centro Universitário do Planalto Central Apparecido dos Santos, na área de Diagnóstico por imagem em pequenos animais
Orientador: Profª Msc. Flávia Aline Silveira Alvim Mendes de Oliveira.

Gama – DF
2019

SHENIA VICTORIA SOUSA ARAUJO

NECROSE ASSÉPTICA DA CABEÇA DO FÊMUR EM CÃES: Revisão de Literatura

Trabalho de Conclusão de Curso para avaliação no componente curricular TCC II, Centro Universitário do Planalto Central Apparecido dos Santos, na área de Diagnóstico por imagem em pequenos animais, aprovado em 29 / 05 / 2019.

Banca Examinadora:

Prof. Msc. Flávia Aline Silveira Alvim Mendes de Oliveira - UNICEPLAC
Orientadora

Fabiana Volkweis

Prof. Msc. Fabiana Sperb Volkweis – UNICEPLAC
Examinadora

Prof. Msc. Guilherme Kanciukaitis Tognoli – UNICEPLAC
Examinador

Gama – DF
2019

DEDICATÓRIA

Dedico este trabalho primeiramente a Deus, pela força e coragem durante toda esta longa caminho, ao meu pai Hercliton que me acompanhou nessa trajetória, a minha mãe Sidineia e meu irmão Victor Hugo por todo apoio e a minha orientara professora Flávia Alvim por todo paciência.

AGRADECIMENTOS

Primeiramente a Deus que permitiu que tudo isso acontecesse, ao longo da minha vida e não somente neste anos como universitária, dando saúde e força para super as dificuldades.

Agradeço ao meu pai Hercliton futuro médico veterinário e colega de profissão, que estava ali em cada saída de campo, longos trabalhos, semanas de provas infinitas, mas que nunca deixou de ser a melhor pessoa para esta comigo nesses longos cinco anos.

A minha mãe Sidineia que sempre estiveram ao meu lado em todos os momento que sempre acreditaram nos meus sonho, ela que a minha inspiração de mulher guerreira que corre atras dos seus objetivos.

Ao meu namorado que me acompanhou parte dessa trajetória e sempre acreditou até mesmo quando achava que era capaz de chegar até aqui.

Um agradecimento especial as duas veterinarias que são inspiração Drª. Bruna Macedo e Drª. Thays Dourado, que me deram oportunidade, conhecimento, momento de descontração, amizade e nos momento de tristeza ou desepero estava elas ali e dar um palavra amiga. Elas tambem sempre acreditaram no meu potecial.

A minha orientadora Flávia Alvim por toda paciencia e ajuda, sem ela esse trabalho não seria concluido.

A todos os professores pela orientação, apoio e confiança.

A uma grande amiga que a universidade me deu Luisa, ela que foi companheira de trabalho, prova, tardes de estudos, longas conversas sobre a vida, por estar ali para dar uma abraço em momentos de tristeza, obrigada sei que você tem uma grande futuro na veterinaria

Aos meu colegas de turma e futuros colegas de profissão.

“Que flores bonitas temos este ano. Mas veja, essa está atrasada. Mas eu aposto que quando ela florescer será a mais bonitas de todas. ” (Fa Zhhou – Mulan)

LISTA DE FIGURAS

Figura 1 - Wilhelm Conrad Roentgen, como o primeiro aparelho de raio X..... 3

Figura 2 - Radiografia da mão da esposa de Roentgen..... 4

Figura 3 - Necrose asséptica da cabeça do fêmur..... 5

Figura 4 - Articulação normal de um animal adulto..... 5

Figura 5 A cabeça do fêmur do cão contém duas grandes áreas de radioluscência com esclerose circundante (setas)..... 9

Figura 6 Classificação de Elizabethtown modificada..... 11

SUMÁRIO

1 INTRODUÇÃO.....9
2 REVISÃO DE LITERATURA 10
3 CONSIDERAÇÕES FINAIS 19
4 REFERENCIAL 20

UNICEPLAC

Centro Universitário do Planalto Central Apparecido dos Santos

NECROSE ASSÉPTICA DA CABEÇA DO FÊMUR EM CÃES

Revisão de Literatura

SHENIA VICTORIA SOUSA ARAÚJO [1]
FLÁVIA ALINE SILVEIRA ALVIM MENDES DE OLIVEIRA[2]
[1] Graduando em Medicina Veterinária na UNICEPLAC, Gama – DF
[2] Professora mestre em Medicina Veterinária na UNICEPLAC, Gama – DF

Resumo
A necrose asséptica de cabeça em fêmur é uma necrose não inflamatória da cabeça e colo do fêmur, acontece principalmente em cães de raça de pequeno porte, com idade entre 3 a 13 meses, de caráter uni ou bilateral. As causas desta afecção ainda não foram estabelecidas, mas se tem várias hipóteses para os fatores que predispõem a diminuição do fluxo sanguíneo na região da cabeça e colo femoral, dentre eles a interferência hormonal, fatores hereditários, conformação anatômica e pressão intracapsular. Os principais sinais clínicos são claudicação do membro afetado, dor na manipulação, limitação de amplitude dos movimentos, atrofia muscular e encurtamento do membro acometido. O diagnóstico se faz pelos sinais clínicos e confirmado pelo exame radiográfico, utilizando-se a incidência ventrodorsal, os sinais radiográficos na cabeça femoral só são evidentes após o início da reabsorção vascular do osso necrosado. São observadas áreas mais radiolucênte na cabeça fêmur, áreas irregulares de lise na cabeça do fêmur e alargamento da articulação coxofemoral. O tratamento pode ser conservativo ou cirúrgico. Este trabalho tem como objetivo realiza uma revisão de literária da necrose asséptica da cabeça do fêmur. Demostrando seus diferentes métodos de diagnóstico, e principalmente sobre as alterações vista na radiografia.

Palavras chave: diagnóstico; inflamação; radiográfica; imagem.

Abstract
Aseptic head necrosis in the femur is a noninflammatory inflammation of the head and neck of the femur. It occurs mainly in small breed dogs aged 3 to 13 months, and may occur bilaterally or unilaterally. The causes of this condition have not yet been established, but there are several hypotheses for the factors that predispose the reduction of blood flow in the region of the head and femoral neck, among them hormonal interference, hereditary factors, anatomical conformation and intracapsular pressure. The main clinical signs are claudication of the affected limb, pain in when handled, limitation of amplitude of the movements, muscular atrophy and shortening of the affected limb. The diagnosis is made by clinical examination and confirmed by radiographic examination, using the ventrodorsal incidence. Radiographic signs on the femoral head are only evident after vascular resorption of the necrotic bone begins. Darker areas are seen in the femoral head, irregular areas of lysis in the femoral head, and enlargement of the hip joint. Treatment may be conservative or surgical. This paper aims to review the literature on aseptic necrosis of the femoral head. Demonstrating its two forms of diagnosis, and especially about the alterations of the view in the radiography.

Keyword: diagnosis; inflammation; radiographic; image.

1 INTRODUÇÃO

A radiologia tem grande importância no diagnóstica na medicina veterinária, com contribuição significante nas clínicas de pequenos e grandes animais. Sua sofisticada evolução nos últimos tempos promoveu um importante auxílio, principalmente pela rapidez na resolução de casos clínicos (ANDRADE, 2007).

A utilização do raio X é atualmente a principal ferramenta diagnóstica para a necrose asséptica da cabeça do fêmur. A necrose asséptica da cabeça do fêmur é uma necrose não inflamatória da cabeça e do colo femoral. Essa afecção acomete principalmente animais de pequeno porte e jovens entre 3 a 13 meses, antes do fechamento fisário da cabeça do fêmur, possui baixa incidência, estimada de 2 a 5% com igual distribuição entre os sexos, podendo ser uni ou bilateral (WARREN; DINGWALL, 1972; FOSSUM, 2005; STURION, 2006).

Ainda não se conhece muito bem a etiologia da necrose asséptica da cabeça do fêmur, as hipóteses estão relacionadas a redução do fluxo sanguíneo levando a foco isquêmicos levando a necrose da cabeça do fêmur (LAFOND; BREUR; AUSTIN, 2002).

Outra hipótese relatada é o aumento da pressão do líquido sinovial, que pode ocorrer por um trauma ou inflamação, onde se tem um aumento da pressão intra-articular podendo levar ao colapso das veias mais frágeis responsáveis pelo suprimento sanguíneo dessa região, ocasionando então a inibição do fluxo sanguíneo para o osso (FOSSUM, 2005).

Os sinais clínicos são inespecíficos para a afecção, por isso a utilização do exame radiográfico é de fundamental importância para auxiliar na conclusão do diagnóstico, com o objetivo de excluir suspeitas de outras doenças ortopédicos com sinais e sintomas semelhantes. A radiografia com projeção ventrodorsal da região pélvica é o exame de imagem de eleição utilizado para diagnosticar a necrose asséptica da cabeça do fêmur em cães. Geralmente as alterações ósseas iniciais, vistas radiograficamente, são limitadas a um tênue aumento da densidade óssea da epífise femoral afetada, podendo ter leve aumento do espaço articular. Com a progressão da doença é possível visualizar áreas irregulares de lise na epífise proximal do fêmur, incongruência articular, colapso do osso subcondral da cabeça do fêmur e deformação das superfícies articulares (TIAEN, 2012; ROSSA, 2018). O diagnóstico da necrose asséptica da cabeça do fêmur se baseia no histórico e nos sinais clínicos, sendo confirmado pelo exame radiográfico onde são encontradas alterações na articulação avaliada (ROSSA, 2018).

O objetivo da presente revisão é abordar os aspectos diagnósticos radiológicos da necrose asséptica da cabeça do fêmur.

2 REVISÃO DE LITERATURA

Em 1895, o pesquisador alemão Wilhelm Conrad Roentgen descobriu os raios X, cuja as propriedades despertaram o interesse da classe médica por ter a capacidade de atravessar o corpo humano, provocando fluorescência em determinadas substâncias e imprimia com a chapas fotográficas permitindo obter imagens do corpo inteiro. No ano de 1896 foi instalado a primeira unidade de radiologia diagnóstica nos Estados Unidos (MAZZILLI *et al.*, 2002).

Figura 1: Wilhelm Conrad Roentgen, como o primeiro aparelho de raio X.

Fonte: GOTTY IMAGEM, 2019

Em experimentos com emissão de raios X como subproduto, Roentgen observou que um pedaço de papelão revestido por produtos químicos florescia com uma pálida luz verde. Reconhecendo inicialmente que apenas o fato de ter produzido involuntariamente uma forma de energia radioativa até então desconhecida, que era invisível e que podia causar fluorescência e passar através de objetos opacos à luz. Ao colocar sua mão entre a fonte do feixe e o papelão iluminado observou que poderia ver os ossos dos seus dedos na sombra de sua mão (NOVELLINE, 1999).

O físico anexou uma chapa na mão esquerda de sua esposa Bertha, cujo anel de casamento se destacava entre os ossos dos dedos (figura 2). A imagem causou grande comoção e alvoroço pela novidade dos raios capazes de desnudar os corpos de carne, e da especulação em torno da ameaça do uso impertinente da “visão de raios X” para violar a intimidade das senhoras, o potencial lucrativo da radiologia não passou despercebido pela indústria do entretenimento (VALE, 2009).

Figura 2: Radiografia da mão da esposa de Roentgen.

Fonte: Gotty Imagem, (2019)

A necrose asséptica foi relatada pela primeira vez em humanos em 1909 por Waldenstrom que apresentando a descrição clínica e radiográfica em uma conferência de cirurgia em Estocolmo, porém atribui a causa à tuberculose (GRANGEIRO, 2017). No ano seguinte, Arthur Legg nos Estados Unidos, Jacques Calvé na França e George Perthes na Alemanha, descreveram de maneira independente, essa afecção de etiologia distintas. O primeiro relato na literatura em medicina veterinária foi feito por Tutt em 1935. Iniciando várias pesquisas realizadas sobre essa enfermidade, chegando à conclusão de que acomete principalmente cães de pequeno porte e jovens, sendo que machos e fêmeas são igualmente afetados (BRASIL *et al*., 2012).

A necrose asséptica de cabeça do fêmur ainda tem sua causa desconhecida, mas algumas hipóteses são consideradas, como fatores de predisposição para a alteração do fluxo sanguíneo dessa região como: distúrbios endócrinos, fatores nutricionais, conformação anatômica, traumas. Alguns distúrbios da atividade hormonal podem levar ao fechamento prematuro da placa epifiseal e excessiva formação de osso endosteal levando a interferências no suprimento sanguíneo (VERRUSSA, 2018).

Segundo Rosse (2018), a isquemia é resultante de uma compressão vascular e atividade precoce de hormônio sexuais, conformação anatômica, pressão intracapsular são algumas suposições da sua origem. Uma causa genética, homozigosidade para um gene autossômico recessivo, foi relatada e seria um provável indicio de que a causa genética estaria associada ao seu desenvolvimento. Em todos os casos, o osso da cabeça do femoral sofreu necrose e deformação. Durante esse período se observou manifestações de dor, ruptura da cartilagem articular pelo resultado do colapso do osso subcondral. O osso eventualmente regressa à área necrótica, mas a cabeça e colo femorais ficam deformada, ocorrendo instabilidade e incongruência articular, esse comprometimento leva a alterações degenerativa severas no

âmbito de toda a articulação coxofemoral, conduzido também ao desenvolvimento de notável osteoartrose.

Na necrose asséptica da cabeça do fêmur, observado alteração inicias como destruição óssea precoce causa uma área de radiolucencia e perda de substâncias no colo femoral, a epífise não é afetada no estágio inicial. Com a progressão da doença pode haver fraturas e colapso do colo femoral, a epífise permanece no acetábulo, mas o colo começa a deformar e se desloca. Já no estágio de remodelamento precoce o osso está novamente sendo depositado, mas a cabeça e o colo femorais permanecem deformando, no remodelamento tardio a cabeça femoral está aplanada e enrugada, levando à instalação e à doença articular degenerativa, demostrado na figura 3 (BRINKER; PIERMATTEI; FLO, 1986).

Figura 3: Estágio da necrose asséptica da cabeça do fêmur, (A) estágio inicia, (B) estágio de progressão, (C) remodelamento precoce e (D) remodelamento tardio.

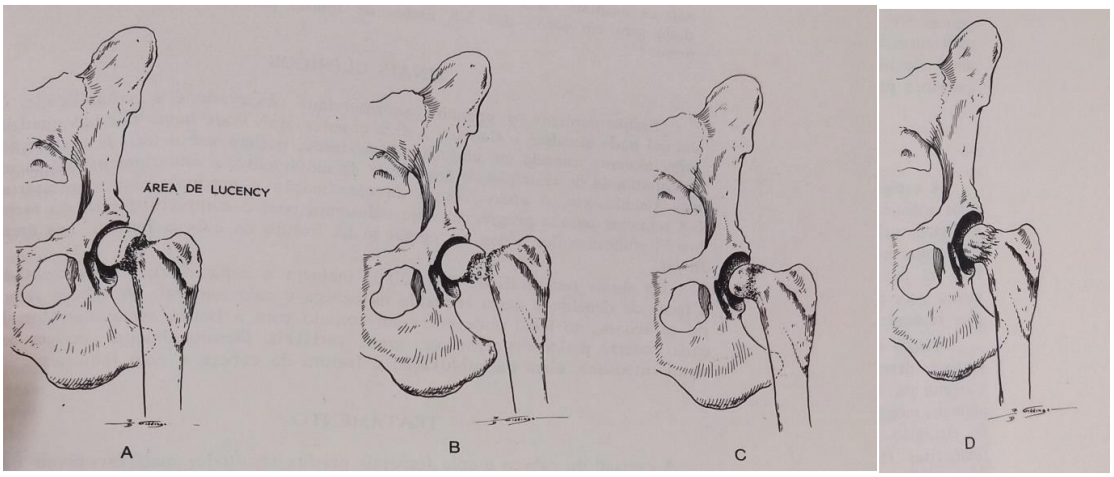

Fonte: Brinker; Piermattei; Flo (1986)

Está sendo estudo como uma outra hipótese o uso exagerado de corticosteroides sugerindo alterações na circulação lipídica que resulta em microembolia nas artérias que suprem o osso. O aumento do número de células de gordura na medula óssea pode contribuir para bloquear o fluxo venoso causando isquemia (WARREN; DINGWALL, 1972). Nos filhotes o centro de crescimento que está relacionado a enfermidade, chamado de epífise femoral. Quando a placa de crescimento se ossifica por completo, por volta do 6 aos 8 meses de idade nos terriers, fica com o formato da cabeça esférica do fêmur e se uni com o colo e o eixo do osso, figura 4 (FILHO *et al.*, 2011). O aumento da pressão do líquido sinovial é outra suposição, que pode ocorrer por um trauma ou inflamação, muito aceita para a ocorrência da necrose asséptica da cabeça do fêmur. O aumento da pressão intra-articular pode levar ao colapso das veias mais frágeis responsáveis pelo suprimento sanguíneo dessa região, ocasionando então a inibição do fluxo sanguíneo para o osso (VERRUSSA, 2018).

Figura 4: Articulação normal de um animal adulto

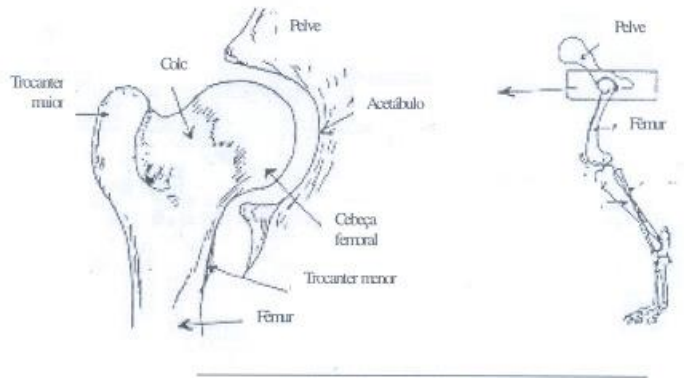

Fonte: FILHO, *et al*. (2011)

O fornecimento de sangue para cabeça do fêmur se origina principalmente a partir do anel da base cervical extracapsular articular do ramo ascendentes do articular e ramos ascendentes da artéria circunflexa femoral medial, as contribuições secundarias menores de artérias glútea inferior e superior e da artéria do ligamento redondo. A interrupção desse fornecimento sanguíneo pode ser extra vascular ou intravascular, devido a causa traumática ou material embólico intravascular com coágulo sanguíneos, lipídeos, complexo imunes ou células falciformes (KAUSHIK; DAS; CUI, 2012). O suprimento de sangue e o crescimento ósseo são interrompidos temporariamente, mas a cartilagem se une e o desenvolvimento ósseo continua devido a nutrição do liquido sinovial. Este crescimento desigual entre o osso e a cartilagem criam um espaço articular e um centro de calcificação, no qual pode ser detectado na radiografia (FILHO *et al*, 2011).

A aparência macroscópica da necrose asséptica do osso vai depender da extensão da área afetada, a microscopicamente a marca principal é a necrose celular e osteócitos de suas lacunas. Após um episódio de isquemia seguida de um infarto, os elementos celulares da medula óssea perdem sua coloração diferencial e os espaços circulares (coloração lipídica) se desenvolvem em alguns dias, caso o mesmo permaneça avascular, o tecido coagula e a matriz mineraliza podendo persistir por algum tempo. Os osteócitos produzem pequena reação, seus núcleos tornam picnótocos, mas seu desaparecimento das lacunas é lento e pode não se completar dentro de duas a quatro semanas (ROSSA, 2018).

Sendo comum nos cães de raças pequenas, normalmente unilateral mas pode ser bilateral em 12 a 17% dos animais afetados com essa afecção. As alterações radiográficas inicialmente, são de áreas irregulares de lise na cabeça do fêmur e um alargamento da

articulação coxofemoral, com consequência de um arrasamento e colapso da cabeça femoral (BRINKER; PIERMATTEI; FLO, 1986; FOSSUM, 2002).

As raças toy e cães terries são as mais susceptíveis. Existem referências de uma possível origem genética, um gene recessivo autossômico, tendo o defeito uma hereditariedade de um gene recessivo autossômico, sendo sugerido em várias raças como Yorkshire Terrier, Poodle toy, Pug, Schnauzer dentre outras. Sendo assim, animais diagnosticados com essa afecção devem ser retirados da reprodução. Os sinais iniciais da enfermidade ocorrem em torno de 5 a 8 meses de idade, dentro de uma faixa de 3 a 13 meses (LAFOND; BREUR; AUSTIN, 2002; DENNY e BUTTERWORTH, 2006)

Os sinais clínicos costumam ser parecidos com de outras enfermidades ortopédicas, como: claudicação, incapacidade parcial de sustentação do próprio peso sobre o membro afetado, dor na manipulação da articulação afetada, limitação da amplitude dos movimentos, crepitação, podendo ocorrer até atrofia muscular do membro afetado (FOSSUM, 2002). Devido esses sinais clínicos não serem específicos para a afecção, é imprescindível um minucioso exame clínico e físico do animal, juntamente com exame de imagem como a radiografia para auxiliar no diagnóstico (VERRUSSA, 2018).

Sturion *et al.* (2006), relatam seu trabalho que o quadro de claudicação pronunciada do membro pélvico devido à dor causada pela deformidade, fragmentação trabécular e colapso com deformação tecidual da cabeça do fêmur, tendo como consequência a atrofia de tecido muscular devido ao pouco uso do membro.

Nos animais com suspeita, não são observadas alterações laboratoriais consistentes e os sinais clínicos são inespecíficos e inconclusivos. Fazendo com que o exame radiográfico seja a técnica mais indicada, e muito utilizada para confirmação do diagnóstico da necrose asséptica de cabeça do fêmur (BRASIL *et al.*, 2012).

O diagnóstico tem como base no histórico clínico e os achados físicos, sendo confirmado pelo exame radiográfico. Os sinais radiográficos precoces são: densidade irregular no interior da metáfise e áreas radiolucente discreta dentro da epífise. Esses achados geralmente antecedem a claudicação, dessa forma, os pacientes invariavelmente apresentam alteração mais avançadas, inclusive deformação da epífise, espessamento do colo femoral e alargamento do espaço articular. Osteófitos, bem como subluxação e fratura da cabeça e do colo do fêmur, podem ser vistos ocasionalmente (ROSSE, 2018). Existem outros métodos de diagnóstico da necrose que podem ser utilizados. A tomografia computadorizada é menos sensível do que a ressonância magnética na detecção da necrose asséptica da cabeça femoral. O primeiro sinal de necrose na tomografia é o asterisco, que é uma condensação de trabéculas semelhante a uma

estrela dentro da cabeça femoral (HAAGA *et al*., 2010). A ressonância magnética pode detectar a doença de uma forma mais precoce do que a radiografia simples. Na ressonância detecta a morte tecidual em cerca de 5 a 7 dias após a isquemia. (BOWLUS *et al*., 2008).

A radiografia na projeção ventrodorsal da região pélvica é o exame de imagem padrão utilizado para diagnosticar a necrose asséptica da cabeça do fêmur em cães. Geralmente as alterações ósseas iniciais, vistas radiograficamente não são demonstradas, podendo ter um aumento da consistência óssea da epífise femoral acometido, podendo ter leve aumento do espaço articular. Com a progressão da doença é possível visualizar áreas irregulares de lise na epífise proximal do fêmur, incongruência articular, colapso do osso subcondral da cabeça do fêmur e deformação das superfícies articulares (ETTINGER e FELDMAN, 2010).

As vantagens desse novo sistema de radiologia, são muitas tais como eliminar o processamento químico, a obtenção de cópias de imagem sem a necessidade de novas tomadas radiográficas, a facilidade de comunicação com outros profissionais e principalmente a redução da dose de exposição dos pacientes ao raio X (CANDEIRO; BRINGEL; VALE ,2009). Os equipamentos radiográficos, são aparelhos elétricos de alta tensão que podem ser desligados, deixando de produzir radiação X. Esta característica distingue o raio X das fontes radioativas, como as fontes emissoras de radiação gama, que emitem constantemente e espontânea a radiação (MAZZILLI *et al.*, 2002).

Contudo, o raio X e muito mais penetrante em comparação com a luz e ondas de rádio. Essa característica permite a sua aplicação na medicina como nos exames radiológicos. Vários metais podem ser usados com alvo, sendo os mais comuns o cobre e o molibdênio. Fazendo com que passe uma pequena corrente pelo filamento (cátodo), apenas para aquecer e fornece energia para que os elétrons que ali estão possam escapar as suas superfícies, e aplica-se uma alta tensão entre o cátodo e o ânodo com o polo negativo no cátodo. Uma capa de metal aberta em torno do filamento, como se fosse um espelho côncavo, é mantida ao mesmo potencial negativo do filamento. Assim, quando a tensão é aplicada entre o cátodo e o ânodo, os elétrons serão repelidos e ao mesmo tempo direcionados pela capa de metal, em direção ao ânodo. Como o potencial é alto, os elétrons ganham uma velocidade muito alta e também uma energia cinética (K) muito grande. O raio X e formados de duas formas diferentes uma delas resulta no que chamamos de espectro contínuo e a outra no espectro característicos (TEIXEIRA; MASSONI; VARGAS, 2017).

As alterações ósseas iniciais não são demostradas na radiografia, nota-se um leve aumento da densidade óssea da epífise femoral próximo a região afetada. Há espessamento

trabécular, e a formação de osso suncondral compacto continuamente, até que se tenha um sutil aumento da densidade da cabeça femoral (STURION *et al*, 2006).

Na radiografia simples ventrodorsal da pelve observa-se deformidade da cabeça femoral, encurtamento do colo, áreas de diminuição da densidade óssea epifisária, aumento espaço articular e presença de osteófitos periarticulares. Os diagnósticos diferenciais compreendem trauma fiseal e luxação de patela medial, artrite séptica, displasia coxofemoral, doenças articulares degenerativa a fratura traumática e neoplasia (JUSTOLIN, 2009; SOUZA e BONORINO, 2018;). O exame radiográfico é a técnica rotineiramente utilizada para estabelecer o diagnóstico, pois possibilita a visibilidade as lesões, assim como, auxiliam no planejamento do trabalho, contudo com o paciente (FILHO *et al.*, 2011). Na cabeça do fêmur do cão, pode ter evidências de grandes áreas de radiolucências como esclerose circundante, achatamento da superfície das áreas afetadas, e os espaços estão ampliados com presença de formação de osteófitos no colo do fêmur, como podemos observar na figura 5 (THRALL, 2010).

Figura 5: A cabeça do fêmur do cão contém duas grandes áreas de radioluscência (seta).

Fonte: Textbook of veterinary diagnostic radiology, (2010)

Os achados radiográficos da necrose asséptica da cabeça do fêmur pode ser classifica de em cinco graus: 1º áreas de diminuição de densidade perto da linha da epífise em casos recentes; 2º aumento na do espaço da articulação, se observa no início da doença e permanente; 3º o aspecto anterolateral do acetábulo podem ter início de osteófitos, ficando mais espessada; 4º achatamento e/ou irregularidade da superfície articular da cabeça femoral; 5º fragmentação da cabeça femoral. Com o auxílio da radiografia e alterações visualizas no mesmo possível classifica o seu grau, pode ser visto desde pequenas perdas, depressões côncavas e perdas do contorno da superfície articular (FILHO *et al.*, 2011).

Em 1922 Waldenstrom, propôs uma classificação fundamentada nos estágios radiográficos, com seus quatro estágios I - aumento da densidade da cabeça femoral; II - fragmentação; III - reossificação; IV - remodelação. As três classificações subsequentes mais importantes têm o objetivo de indicar prognóstico e são descritas na fase de fragmentação. Já em 1971, Catterall descreveu quatro grupos característicos, também com base na extensão da necrose em relação à epífise femoral. Os tipos I, II, III e IV tem 25, 50, 75, 100% da cabeça acometida, respectivamente. Porém, esta classificação se mostrou de baixa reprodutibilidade. Salter e Thompson, em 1984, descrevem dois tipos radiográficos de acordo com a extensão da fratura subcondral, sinal do crescente, que pode ocorrer no estágio da fragmentação inicial. O tipo A acomete até 50% da extensão da cabeça femoral e o tipo B, mais que 50%. Outra classificação muito usada atualmente é a proposta por Herring em 1992, usando a altura do terço lateral da cabeça do fêmur, denominado de pilar lateral pelo autor, como parâmetro radiográfico. No entanto nenhuma dessas classificações e capaz de fornecer prognostico confiável para determinar paciente que foram avaliados (GRANGEIRO, 2017).

Foi proposto por Jaseph uma nova classificação modificação e atualização da sugerida por Canales, e foi chamada de classificação modificada de Elizabethotown, ajudando a observar a evolução da doença e a identificação da cronologia do aparecimento dos eventos epifisários, metafisários e acetabular, conseguido assim relacionar o seu prognostico. Os estágios são Ia, Ib, IIa, IIb, IIIa, IIIb e IV: Estágio Ia é a fase esclerótica sem perder de altura da epífise e se diferencia da Ib pela perda de altura; Estágio IIa a epífise começa a se fragmentar, uma ou duas fissuras verticais podem ser vistas; Estágio IIb, essa fragmentação está em fase avançada, mas ainda não existe formação óssea lateral à epífise fragmentada; Estágio IIIa, há evidencia de formação de osso novo na periferia do fragmento necrótico, mas a textura é anormal, cobrindo menos de uma terço da circunferência da epífise: Estágio IIIb, a textura do osso em formação é normal e recobre mais de um terço da circunferência da epífise. No estágio IV, não há mais osso avascular, figura 6. Esta nova classificação parece ser reprodutível, e representa uma ferramenta importante para documentara em que estágio as alterações aparecem, proporcionando comparação com outros métodos de imagem (JOSEP *et al*, 2003).

Figura 6: Classificação de Elizabethtown modificada.

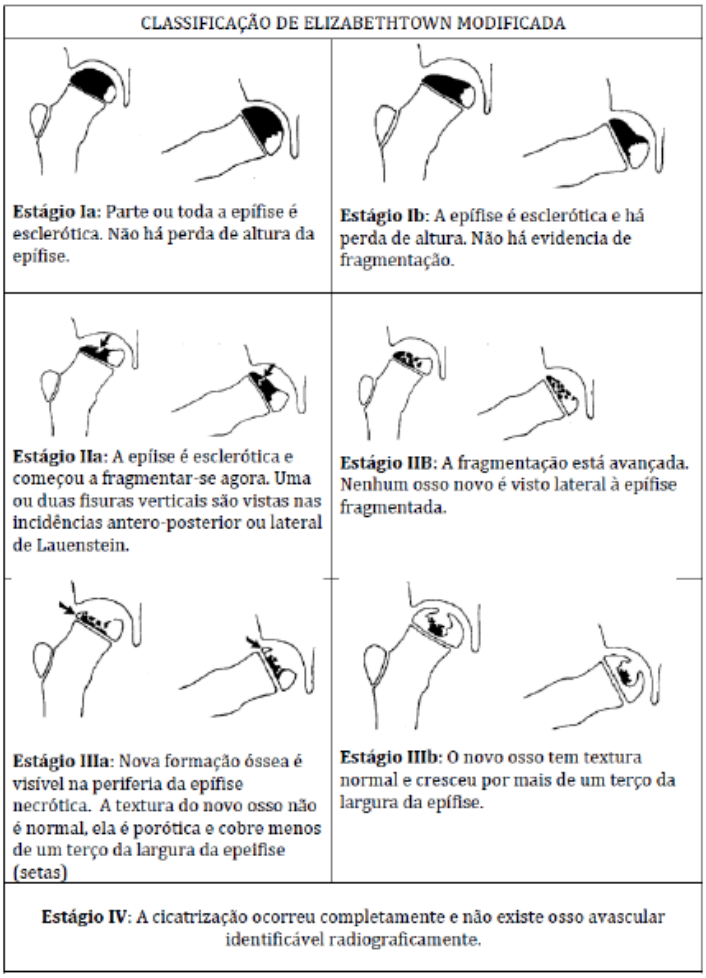

Fonte: Joseph B, Varghese G, Mulpuri K, Rao N. K. L., Nair N. S., (2003)

O tratamento ortopédico, deve se ter a conduta de forma prevenir complicações imediatas e tardias como pseudoartrose, coxa vara, consolidação viciosa ou fechamento fisário prematuro. Mas na necrose asséptica da cabeça femoral esta é a única alteração ortopédica, que do momento que inicia o processo de morte tecidual não se pode evitar o sei desenvolvimento, mesmo quando se tem um diagnóstico precoce (ASTUR, *et al.*, 2010). O tratamento tem sido até agora um problema de difícil solução na ortopedia, por fatores como acometimento bilateral, etiologia, idade, localização, estágio e extensão da necrose são variáveis que apresentavam combinações múltiplas e consequentemente evoluções difíceis de ser previstas, tornando o tratamento dessa doença em verdadeiro desafio. A colocefalectomia da cabeça do fêmur é atualmente utilizada em cães. A excisão da cabeça e colo femoral é considerada o tratamento de escolha em cães, optar pelo tratamento cirúrgica, por meio dessa técnica e o mais recomendado para necrose asséptica da cabeça do fêmur (BRASIL, *et al.*, 2012).

O tratamento conservador da necrose é feito com restrição aos exercícios por 4 a 8 semanas, suplementação de condroitina e glucosamina, controle de peso, analgesia e anti-

inflamatório não esferoidal, mas a excisão da cabeça e colo femoral, denominada colocefalectomia, é considerada o tratamento de escolha nos cães acometidos com a necrose. A maior parte dos resultados satisfatórios são obtidos com o tratamento cirúrgico, pois o tempo de recuperação e menor e a taxa de sucesso mais alta quando comparada com o tratamento conservador (SOUZA; BONORINO, 2018).

3 CONSIDERAÇÕES FINAIS

A necrose asséptica da cabeça do fêmur acomete com mais frequência cães de raça pequenas, com idade entre 3 a 13 meses, é uma afecção ainda sem causa definida, mas com várias hipóteses que ainda tem que ser estudadas para uma melhor compreensão da doença.

A forma de diagnóstico vem através do exame físico e clínico, mas para um diagnóstico fidedigno os exames de imagem como radiografia, tomografia computadorizada, ressonância magnética da região coxofemoral, além de biópsia óssea em que evidencia áreas de necrose na cabeça e colo femoral podem ser utilizados. Entretanto, a radiografia é o método de diagnóstico de imagem mais utilizado, evidenciando alterações iniciais leves com áreas radiolucêntes, podendo evoluir para grandes áreas líticas, aumento da articulação coxofemoral, irregularidade da superfície articular e incongruência. Essas alterações podem evoluir para doenças degenerativa severas quando não tratado.

Para melhor fator de prognóstico, pode se usar a classificação de Elizabethtown modificada associado com as alterações visualizadas na radiografia, com isso se faz a escolha do melhor tipo de tratamento que pode ser conservador ou tratamento cirúrgico.

4 REFERENCIAL

ANDRADE S. S. F. Atuação do tecnólogo em radiologia na área da medicina veterinária. **Revista UNILUS Ensino e Pesquisa**. Santos, v. 4. N. 7, 2007. <https://docplayer.com.br/32250440-Atuacao-do-tecnologo-em-radiologia-na-area-da-medicina-veterinaria.html>. Acessado em: 25 de fev. de 2019.

ASTUR *et al*; Correlação entre os índices de necrose estabilização precoce nas fraturas e a estabilização precoce nas fraturas da extremidade proximal do fêmur na infância**. Revista brasileira de Ortopedia.**; v. 45, n. 4, p. 426-432, 2010. <https://www.researchgate.net/profile/Diego_Astur2/publication/261913923_Correlation_between_avascular_necrosis_and_early_stabilization_of_proximal_femoral_fractures_in_childhood/links/02e7e535ef75a56171000000.pdf>. Acessado em: 25 de fev. 2019.

BRINKER, W. O., PIERMATTEI, D. L., FLO, G. L. **Manual de Ortopedia e Tratamento de Fraturas dos Pequenos Animais**. 3 ed, São Paulo: Manole, 1986.

BRASIL F. B. J. *et al.* Necrose asséptica bilateral de cabeça de fêmur em cadela sem raça definida – relato de caso. **Nucleus Animalium**. v. 4, n. 2, 2012 <https://www.researchgate.net/publication/307741127_NECROSE_ASSEPTICA_BILATERAL_DE_CABECA_DE_FEMUR_EM_CADELA_SEM_RACA_DEFINIDA_-_RELATO_DE_CASO>. Acessado em: 18 de fev. de 2019.

BOWLUS R. A. et al. Magnetc resonance imaging of the femoral head of normal dogs and dogs with avascular necrosis. **Veterinary radiology & ultrasound**. Manhattan, v. 49, n. 1, p. 7 - 12, 2008 <https://onlinelibrary.wiley.com/doi/pdf/10.1111/j.1740-8261.2007.00309.x#accessDenialLayout>. Acessado em: 5 de mai. de 2019.

CANDEIRO, G. T. de M.; BRINGEL, A. de S. F.; VALE, I. S. do. Radiologia Digital: Revisão de literatura. **Revista Odontológica de Araçatuba**. Araçatuba, v. 30, n. .2, p. 38, 2009. <http://apcdaracatuba.com.br/revista/Volume_30_02_2010/trabalho%207.pdf>. Acessado em: 05 de mar. de 2019.

DENNY, H. R., BUTTERWORTH, S. J. **Cirurgia ortopédica em cães e gatos**. 4 ed, São Paulo: Roca, 2006.

ETTINGER S. J. e FELDMAN E. C. **Textbook of veterinary internal medicine**. ed. 7. v 2. Saunders, 2010, 2217 p.

FILHO M. V. S., *et al*. Doença de Legg-Calvé-Perthes: Revisão bibliográfica. **PUBVET**. Londrina, v. 5. n. 9, 2011 <http://www.pubvet.com.br/artigo/1518/doenccedila-de-legg-calveacute-perthes-revisatildeo-bibliograacutefica>. Acessado em: 05 de fev. de 2019.

FOSSUM T. W. **Cirurgia de Pequenos Animais**. 1 ed, São Paulo: Roca, 2002.

GRANGEIRO P. M. **Estudo do suprimento articular da epífise femoral proximal na doença de Legg-Calvé-Perthes pela angioressonância magnética.** 2017. 130 f, Tese (doutorado em Ortopedia e Traumatologia) – Faculdade de Medicina da Universidade de São Paulo, São Paulo, 2017.

JOSEP B. *et al*. Natural Evolution of Perthes Disease: A Study of 610 Children Under 12 Years of Age at Disease Onset. Journal of Pediatric Orthopaedics. **Jorunal of Pediatric Orthopaedics – PubMed.** Philadelphia, v. 23. p. 590 – 600, 2003. <https://www.ncbi.nlm.nih.gov/pubmed/12960621 >. Acessado em 14 de mai. de 2019.

JUSTOLIN P. L. T. **Necrose Asséptica da Cabeça do Fêmur.** 2009. 20 f. Trabalho de conclusão de curso em Medicina Veterinária (Graduação) - Universidade Estadual Paulista Faculdade de Medicina Veterinária e Zootecnia, Botucati, 2009.

KAUSHIK, A. P., DAS A. e CUI Q. Osteonecrosis of the femoral head: An update in year 2012. **WJO – World Journal of Orthopedics.** v. 3, n. 5. p. 49 - 57. <https://www.ncbi.nlm.nih.gov/pmc/articles/PMC3364317/>. Acessado em: 13 de abr. 2019.

LAFOND E.; BREUR GJ.; AUSTIN CC. Breed susceptibility for developmental orthopedic disease in dogs. **Journal of the American Animal Hospital Association.** Philadelphia, v. 38, n. 5, p. 467-77, 2002. <https://www.jaaha.org/doi/abs/10.5326/0380467>. Acessado em: 16 de mar. de 2019.

MAZZILLI, B. P. *et al.* Noções Básicas de Proteção Radiológica. **Instituto de Pesquisas Energéticas e Nucleares – IPEN/CNEN/MCT.** São Paulo. 2002. <https://docplayer.com.br/2443169-Nocoes-basicas-de-protecao-radiologica-instituto-de-pesquisas-energeticas-e-nucleares.html>. Acessado em: 13 de março de 2019.

NOVELLINE, R. A. **Fundamentos de radiologia de Squire**. 5 ed. Porto Alegre: Aratmed, 1999.

SILVA R. T. **Padronização das técnicas radiológicas empregadas nos exames de tórax como proposta para rede hospitalar do distrito federal** 2013. 113 f. Dissertação (Mestrado em engenharia Biomédica) - Universidade de Brasília, Brasília, 2013.

STURION, D. J.; *et al*. Artroplastia excisional pelo acesso dorsal-caudal em 16 cães com necrose asséptica na cabeça do fêmur. **Arquivos de Ciências Veteinária e Zoologia da UNIPAR**. Paraná, v. 9, n. 2, p. 111-115, 2006. <http://revistas.unipar.br/index.php/veterinaria/article/viewFile/352/319>. Acessado em: 15 de fev. de 2019

SOUZA T. S. A., BONORINO R. Terapias coadjuvante no tratamento pós-operatório de necrose asséptica da cabeça do fêmur**. Anais de 14 Simposio de TCC e 7 Seminario de IC da faculdade ICESP**. Brasília 2018. < http://nippromove.hospedagemdesites.ws/anais_simposio/arquivos_up/documentos/artigos/524e6ce9384685f199de48e5b0efb414.pdf>. Acessado em: 29 de abr. de 2019

ROSSA, L. Necrose Asséptica da cabeça do fêmur em cães: Revisão de Literatura. **LUME Repositório Digital - UFRGS**. Porto Alegre. 2018. <https://lume.ufrgs.br/handle/10183/183299>. Acessado em: 25 de fev. de 2019.

THRALL D. E. **Diagnostico de radiologia veterinária**. 5 ed. Rio de Janeiro: Elsevier, 2010.

TIAEN, G. **Estudo retrospectivo das radiografias de necrose asséptica da cabeça femoral em cães.** Dissertação apresentada ao Programa de Pós-graduação em Clínica Cirúrgica

Veterinária da Faculdade de Veterinária e Zootecnia da Universidade de São Paulo para título de Mestre em Ciências. São Paulo. 2012.<http://www.teses.usp.br/teses/disponiveis/10/10137/tde-06112013-101533/en.php>. Acessado em: 13 de mai. de 2019.

TEIXEIRA C. V., MASSONI N. T. M., VARGAS G. S. V. Raios x: um tema instigante para a introdução da física moderna e contemporânea na sala de aula do ensino básico. **Experiências em Ensino de Ciências**. Porto Alegre, v. 12, n. 2, 2017. <http://if.ufmt.br/eenci/artigos/Artigo_ID349/v12_n2_a2017.pdf>. Acessado em: 22 de abr. 2019.

VALE, do S. **Pequena história da radiografia.** Doutorada em Comunicação e Cultura (ECO/UFRJ). Contemporânea número 13. Rio de Janeiro. 2009. < http://www.contemporanea.uerj.br/pdf/ed_13/contemporanea_n13_05_simone.pdf> Acessado em: 27 de fev. de 2019.

VERUSSA, G. H. Necrose asséptica da cabeça do fêmur em cão da raça spitz alemão: relato de caso. **Revista científica de medicina veterinária**. Mato Grosso, n. 30, 2018 <http://faef.revista.inf.br/imagens_arquivos/arquivos_destaque/H2OnqqdMaceZTgV_2018-7-6-11-10-56.pdf> Acessado em: 22 de abr. de 2019.

WARREN, D.V.; DINGWALL, J.S. Legg-perthes disease in the dog-a review. **Canadian Veterinary Journal**. Canadá, v. 13, n. 6, p. 135-137, 1972. <https://www.ncbi.nlm.nih.gov/pmc/articles/PMC1695790/pdf/canvetj00439-0017.pdf> Acessado em: 26 de maio de 2019.