Centro Universitário do Planalto Central Apparecido dos Santos - UNICEPLAC

Curso de Medicina Veterinária

Trabalho de Conclusão de Curso

AMPUTAÇÃO DE MEMBRO PÉLVICO EM COELHO DOMÉSTICO (*Oryctolagus cuniculus)*: RELATO DE CASO

Gama-DF

2022

Leonardo José Cipriano Bernardes

AMPUTAÇÃO DE MEMBRO PÉLVICO EM COELHO DOMÉSTICO (*Oryctolagus cuniculus)*: RELATO DE CASO

Artigo apresentado como requisito para conclusão do curso de Bacharelado em Medicina Veterinária pelo Centro Universitário do Planalto Central Apparecido dos Santos – Uniceplac.

Orientador: Prof. Me. Guilherme Kanciukaitis Tognoli

Gama-DF

2022

Leonardo José Cipriano Bernardes

AMPUTAÇÃO DE MEMBRO PÉLVICO EM COELHO DOMÉSTICO (*Oryctolagus cuniculus*): RELATO DE CASO

Artigo apresentado como requisito para conclusão do curso de Bacharelado em Medicina Veterinária pelo Centro Universitário do Planalto Central Apparecido dos Santos – Uniceplac.

Gama-DF, 09 de junho de 2022.

Banca Examinadora

Prof. Me. Guilherme Kanciukaitis Tognoli
Orientador

Me. Igor Melo Zimovski
Examinador

Prof. Dr. Eleonora D'Ávila Erbesdobler
Examinador

Amputação de membro pélvico em coelho doméstico (*Oryctolagus cuniculus*): Relato de caso

Leonardo José Cipriano Bernardes[1]

Resumo:

Os coelhos domésticos são descendentes dos coelhos europeus, tem sua domesticação relacionada com a idade média. São comumente utilizados para produção de carne e como cobaias para experimentação em laboratórios. Porém, devido a algumas características desejáveis para animais de estimação tem-se cada vez mais visto essa espécie sendo eleita como animais de companhia, em conjunto com o aumento da procura dos coelhos como pets pode-se perceber também um aumento na procura de serviços veterinários especializados nesses animais. Apesar de amplamente relatada em pequenos animais a amputação de membros em coelhos ainda é pouco conhecida e por isso pouco se sabe sobre os benefícios desse procedimento na espécie. O presente trabalho buscou relatar o procedimento de amputação de membro pélvico direito em um coelho da raça minilop com 3 anos de idade. Na ocasião o animal apresentava abcessos recorrentes, dor crônica, anemia normocítica e normocrômica além de hiperproteinemia. O prognóstico é reservado, porém nesse caso pode-se alcançar plena recuperação do animal, que após o procedimento se mostrou livre de dor e totalmente adaptado ao procedimento.

Palavras-chave: Cirurgia; Pets não convencionais; Lagomorfos.

Abstract:

Domestic rabbits are descendants of european rabbits, their domestication related to the Middle Ages. They are commonly used for meat production and as test subject for experimentation in laboratories. However, due to some desirable characteristics for pets, this species has been increasingly seen as companion animals, together with the increased demand for rabbits as pets, it can also be seen an increase in the demand for specialized veterinary services in these animals. Although widely reported in small animals, amputation of limbs in rabbits is still poorly known and therefore little is known about the benefits of this procedure in the species. The present study sought to report the procedure of amputation of the right pelvic limb in a 3-year-old minilop rabbit. At the time, the animal had recurrent abscesses, chronic pain, normocytic and normochromic anemia and hyperproteinemia. The prognosis is reserved, however, in this case, a full recovery of the animal can be achieved, which after the procedure was pain-free and fully adapted to the procedure.

Keywords: Surgery; Unconventional pets; Lagomorphs.

[1]Graduando em Medicina Veterinária, do Centro Universitário do Planalto Central Apparecido dos Santos – Uniceplac. E-mail: Leonardo.bernardes@medvet.uniceplac.edu.br.

1- INTRODUÇÃO

Nos últimos anos os coelhos têm se tornado muito populares como animais de companhia (MENEZES et al., 2021), isso leva a um aumento no número de atendimento veterinário desses animais. Há animais que são criados como verdadeiros membros familiares e seus tutores exigem um excelente nível de atendimento médico (PESSOA, 2014).

O coelho doméstico é descendente dos coelhos europeus *(Oryctolagus cuniculus)* e pertencem à ordem Lagomorpha que tem como principal característica a presença de um segundo par de incisivos superiores (Figura 1), característica essa que os diferenciam dos roedores que possuem somente um único par de incisivos superiores. Hoje é possível encontrar mais de 50 raças catalogadas de coelhos domésticos, ao redor do mundo, além de incontáveis misturas de raças. Apesar da domesticação desses animais ainda é possível ver muitas características deles em comum com coelhos selvagens (PEREIRA, 2019).

Os coelhos possuem uma pele fina e coberta por pelos que variam de acordo com a raça. Possuem grandes orelhas que além de permitir escutar os sons, auxiliam na termorregulação do animal e demonstram um pouco das emoções do coelho no momento em que são observadas. São animais muito inteligentes e facilmente treináveis, demonstram afeição pelos tutores através de lambidas, indo ao encontro e seguindo os tutores pela casa (PESSOA, 2014).

A domesticação desses animais remete a períodos da idade média, onde principalmente em mosteiros franceses seus ancestrais passaram a ser criados para consumo. Depois disso percebeu-se o importante papel dos coelhos na experimentação biológica quando em 1884, Pasteur demonstrou que cães podiam ser imunizados contra a raiva através da inoculação de suspensões da medula espinhal de coelhos infectados experimentalmente com o vírus da doença (COUTO, 2002).

A criação de coelhos domésticos como pets vem sendo favorecida pela mudança de hábitos da população. Com o advento da tecnologia e a demanda crescente de trabalho, é muito comum que as pessoas passem cada vez mais tempo fora de suas casas, saindo de casa cedo da manhã e chegando somente à noite. Essas pessoas buscam por animais de estimação que se adaptem melhor a essa rotina. Nesse contexto os coelhos são animais muito indicados pois pela sua característica de hábitos crepusculares esses animais tem seus picos de atividade

nas primeiras horas da manhã, ultimas horas da tarde e inicio da noite, o que coincide com o horário em que os tutores estão buscando interagir com seus animais, durante o resto do dia esses animais se recolhem para descansar. Sendo animais que não costumam emitir sons altos também acabam sendo preferência para pessoas que moram em apartamentos e não querem ter problemas com seus vizinhos (PEREIRA, 2019).

Pela importância supramencionada, tratamentos médicos veterinários mais elaborados vêm sendo indicados com maior frequência. Dentre as causas mais comuns de indicação de intervenções cirúrgicas podemos citar: neoplasias e fraturas (FISHER, 2012).

Apesar de já bastante relatada em espécies domésticas como cães e gatos, a amputação de membros em coelhos ainda apresenta certos desafios tais como anestesia, particularidades anatômicas, baixo peso (o que demanda maior cuidado com hemostasia) e pós-operatório, por ser tratar de animais saltadores a recuperação cirúrgica pode ser demorada e de difícil adaptação (FISHER, 2012).

Este trabalho tem por objetivo relatar o caso de um coelho, macho, de 3 anos com má formação congênita em membro pélvico direito, o qual exibia lesões purulentas e soluções de continuidade devido a atrito de partes ósseas com o chão, portanto indicou-se a amputação do membro mencionado.

Figura 1. Esquema de corte transversal do crânio de coelho mostrando a presença de um segundo par de incisivos.

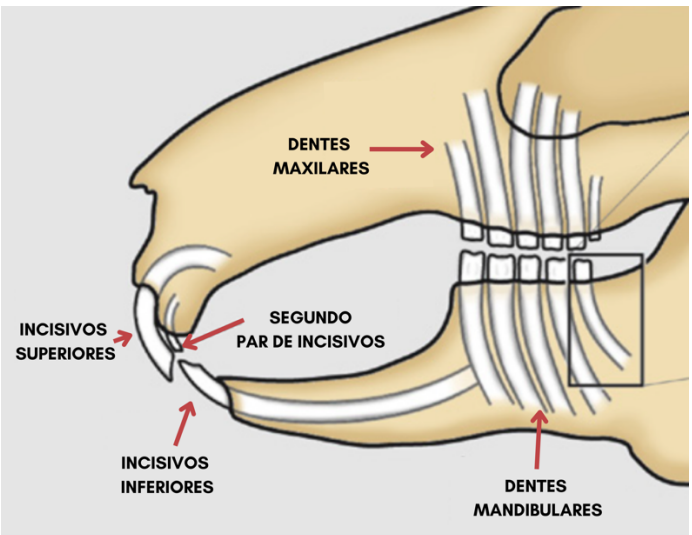

Fonte: adaptado QUESENBERRY, 2012.

2- RELATO DE CASO

Aos 16 dias do mês de outubro de 2020 foi trazido ao Hospital Veterinário do UNICEPLAC um coelho macho, da raça Minilop, de 3 anos de idade, com massa corporal de 1,7 kg apresentando uma má-formação congênita de membro pélvico direito. Tutor alegou normofagia, apatia, episódios de diarreia, presença de abcessos recorrentes e relatou que o animal nasceu com má-formação. Foi relatado o uso de enrofloxacina e meloxicam para tratamento das lesões e abcessos em diversos episódios anteriores, esse tratamento havia sido prescrito por médico veterinário. Percebia-se melhora durante o uso das medicações, porém haviam recidivas do quadro constantemente. Ao exame físico, notou-se animal hidratado, com parâmetros de frequência cardíaca e frequência respiratória normais, mucosas normocoradas, presença de múltiplos abcessos e lesão fibrosa na região de coxa direita.

Figura 2. Abcesso cutâneo em membro pélvico direito do animal (seta).

Fonte: Do autor, 2020

Foram solicitados os exames complementares de hemograma, função renal e hepática e radiografia de membro pélvico nas posições mediolateral e ventrodorsal (Figura 3) para que fossem detectadas possíveis alterações subclínicas e alterações morfológicas a fim de proporcionar melhor planejamento cirúrgico.

Os exames de hemograma, perfil renal e hepático apresentaram algumas alterações como, anemia normocítica e normocrômica, hiperproteinemia, linfopenia relativa, globulinas e fosfatase alcalina aumentadas conforme descritos na Quadro 1, enquanto as radiografias evidenciaram a má formação e degeneração óssea.

Figura 3. a) Radiografia mediolateral de membro pélvico direito de um coelho. Observa-se má formação e degeneração óssea na porção distal de fêmur direito (seta). b) Radiografia ventrodorsal de membro pélvico direito de um coelho. Observa-se má formação e degeneração óssea na porção distal de fêmur direito (seta).

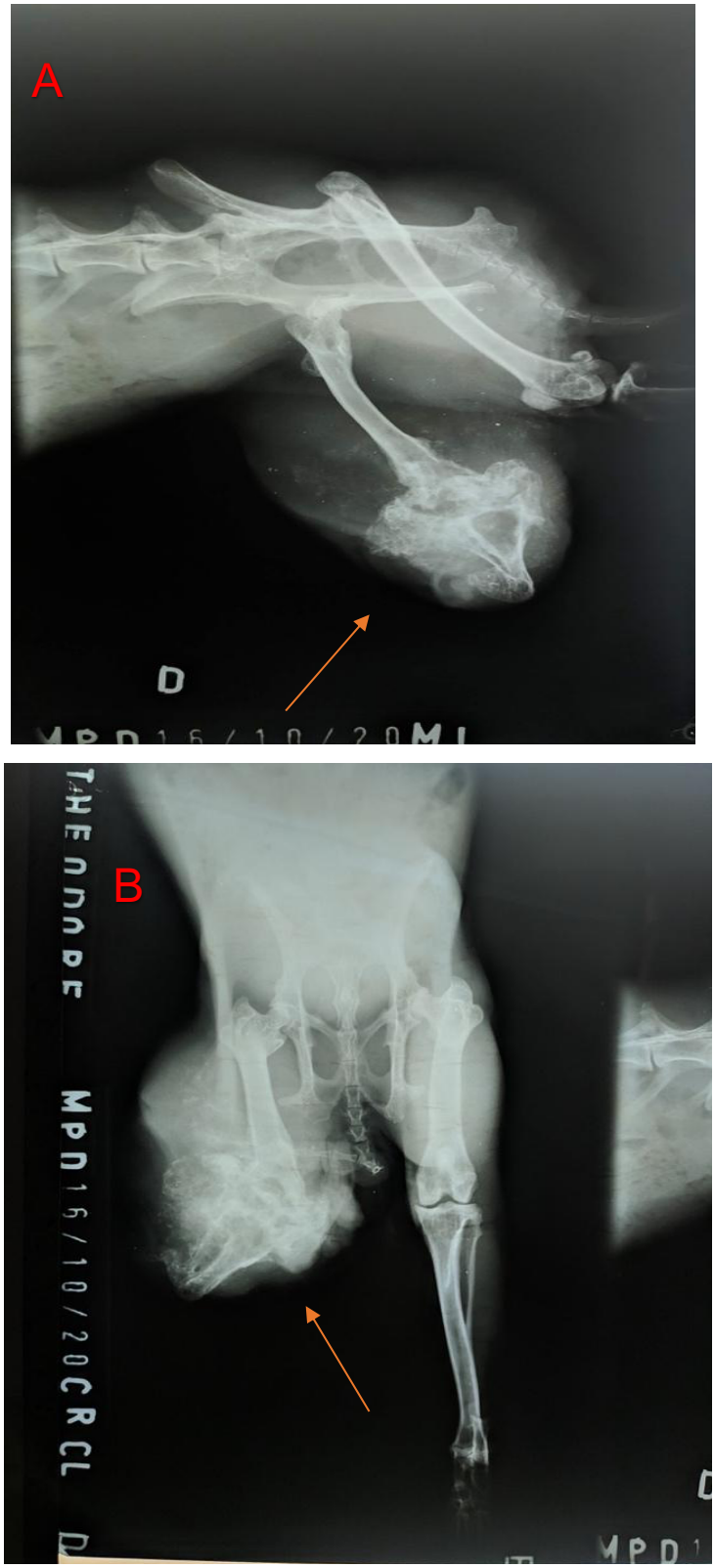

Fonte: Do autor, 2020.

Quadro 1. Resultado dos exames laboratoriais coletados no pré-operatório.

HEMOGRAMA COELHO		
Eritrograma	**Resultados**	**Referência**
Hemácias	4,46	4,0 – 8,0 x10/µl
Hemoglobina	7,92	8 – 17 g/dl
Volume Globular	27,00	30 – 50%
VCM	60,53	58 – 65 fl
CHCM	29,33	29 – 37%
PPT	8,2	6 – 8 g/dl
Metarrubrícitos	0	0
Plaquetas	320.000	250 a 650 mil/µl
Leucograma	**Resultados**	**Referência**
Leucocitos totais	12,200 /µl	5200-12500/µl
Mielócitos	0% 0,000/µl	0% 0,000/µl
Metamielócitos	0% 0,000/µl	0% 0,000/µl
Bastonetes	0% 0,000/µl	0% 0,000/µl
Heterófilos	54% 6,588/µl	20 – 75% 1,040 – 9,375/µl
Linfócitos	42% 5,124/µl	30 – 85% 1,560 – 10,625/µl
Eosinófilos	0% 0,000/µl	0 – 4% 0 – 500/µl
Monócitos	4% 0,488/µl	0 – 4% 0 – 500/µl
Basófilos	0% 0,000/µl	0 – 7% 0 – 875/µl
Análise Bioquímica	**Resultados**	**Referência**
Proteínas totais	8,0 g/dl	5,4 – 8,3 g/dl
Albumina	3,87 g/dl	2,4 – 4,6 g/dl
Globulinas	4,13 g/dl	1,5 – 2,8 g/dl
AST/TGO	10 UI/L	14 – 113 UI/L
Bilirrubina Total	0,22 mg/dl	0,20 – 3,20 mg/dl
ALT/ TGP	5 UI/L	14 – 80 UI/L
Creatinina	1,00 mg/dl	0,5 – 2,5 mg/dl
Ureia	43 mg/dl	13 – 29 mg/dl
Fosfatase Alcalina	99 UI/L	4 – 16 UI/L

Após a realização dos exames supracitados, o paciente foi diagnosticado com lesão crônica em MPD por má formação congênita, como tratamento foi sugerido a amputação do membro afetado e o animal foi encaminhado ao setor de cirurgia para a correção da afecção.

Para a anestesia realizou-se a administração de medicação pré-anestésica com metadona 0,5 mg/kg, dexmedetomidina 5 µg/kg e cetamina 3 mg/kg por via intramuscular. Vinte minutos após a medicação pré-anestésica realizou-se a remoção dos pelos com máquina de tosa e lâmina de corte número 50, tendo a raspagem inicial sendo feita no sentido de crescimento dos pelos e a raspagem subsequente no sentido contrário objetivando um corte de pelos mais baixo, proporcionando assim maior qualidade para a técnica asséptica, após a tricotomia foi feita uma degermação

da pele com clorexidina degermante 2% para remover sujidades, pelos soltos e diminuir a oleosidade da pele. Então procedeu-se a indução anestésica com propofol 8 mg/kg e midazolam 1 mg/kg. O paciente foi então submetido a intubação orotraqueal com traqueotubo número 2.

O profissional anestesiologista optou pela realização de anestesia inalatória com isoflurano vaporizado em oxigênio a 100% administrado através de sistema de Baraka (Figura 4). Também foi administrada infusão contínua com metadona 0,3 mg/kg/h, lidocaína 3 mg/kg/h e cetamina 1 mg/kg/h diluídos em 20 ml de ringer lactato na taxa de infusão de 20 ml/kg/h durante a primeira hora de procedimento cirúrgico e após passada a primeira hora sendo alterada para uma taxa de 10 ml/kg/h. Durante o ato anestésico-cirúrgico foram monitorados os parâmetros de FC, FR, SpO2 temperatura e frequência de pulso os quais se mantiveram dentro da normalidade por todo o período.

Figura 4. Animal entubado com sonda orotraqueal nº 2,0 e conectada em sistema respiratório aberto de Baraka e com parâmetros vitais (eletrocardiograma, temperatura corporal, frequência de pulso, curva pletismográfica e saturação de oxigênio) sendo acompanhados.

Fonte: do autor, 2020.

Após a indução o paciente foi posicionado em decúbito lateral esquerdo e teve a região a ser operada preparada pelo cirurgião auxiliar com clorexidina degermante 2% e após clorexidine alcoólico 0,5% utilizando pinças de Foerster e compressas estéreis. Os panos de campo foram dispostos da maneira convencional permitindo ampla margem cirúrgica e segurança durante o procedimento.

Figura 5. Membro pélvico direito antes do procedimento cirúrgico, pode-se perceber a má formação que acometia o membro e a presença de abcessos fistulados (seta).

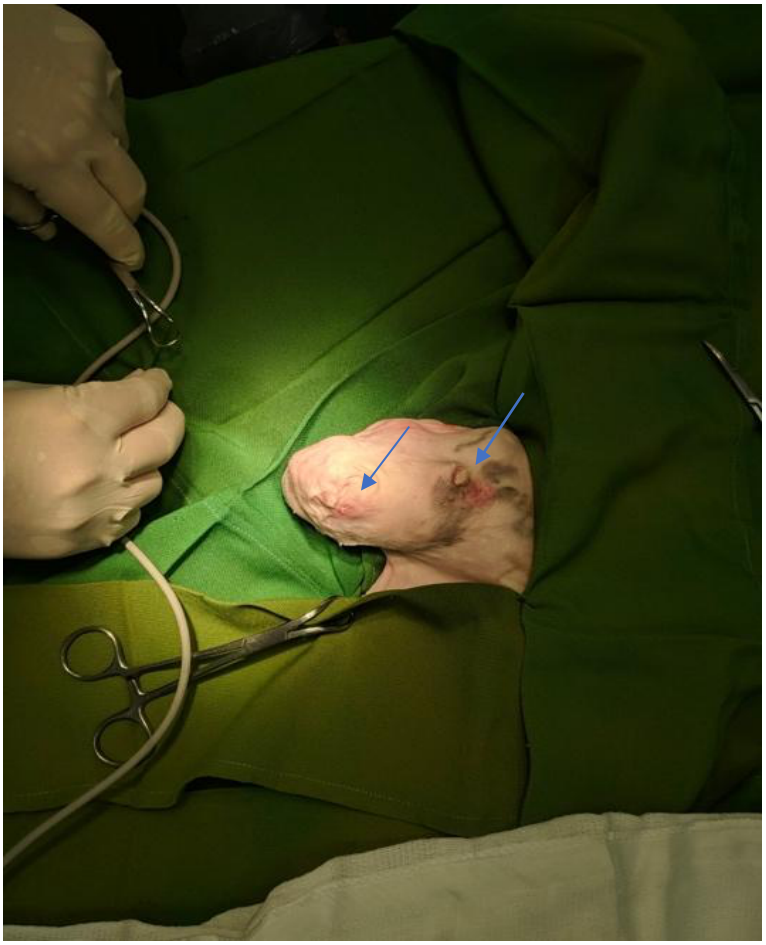

Fonte: Do autor, 2020.

Com autorização do anestesiologista foi feita a primeira incisão na face lateral da coxa, houve isolamento e secção da musculatura regional. Procedeu-se com a ligadura dos vasos sangrantes com poliglactina 910 número 3-0. O anestesiologista fez o bloqueio anestésico intra-operatório dos nervos femorais e isquiático do MPD, usando lidocaína 2% sem vasoconstritor na dose de 10 mg/kg. Ato contínuo, foi realizada incisão na face medial da coxa com isolamento e secção dos músculos e hemostasia de artéria e veia femoral com poliglactina 910 número 2-0. Após foi rompida a cápsula articular da articulação coxofemoral e o membro foi desarticulado.

O cirurgião procedeu com desgaste articular da cartilagem acetabular e depois iniciou-se a síntese de musculatura com fio de poliglactina 910 número 3-0, sutura em padrão Sultan, a tela subcutânea foi aproximada com padrão de sutura zigue-zague com o mesmo fio e a dermorrafia foi realizada utilizando o padrão simples interrompido com fio náilon 3-0. O protocolo pós operatório instituído pelo profissional anestesista foi: enrofloxacina 10 mg/kg via intramuscular, meloxicam 0,5 mg/kg e dipirona 25 mg/kg via intravenosa, todo ato cirúrgico aconteceu sem nenhuma intercorrência.

Figura 6. Fotografia intra-operatória durante a operação de amputação de membro pélvico direito de um coelho. a) incisão de musculatura. b) eletrocoagulação de pequenos vasos.

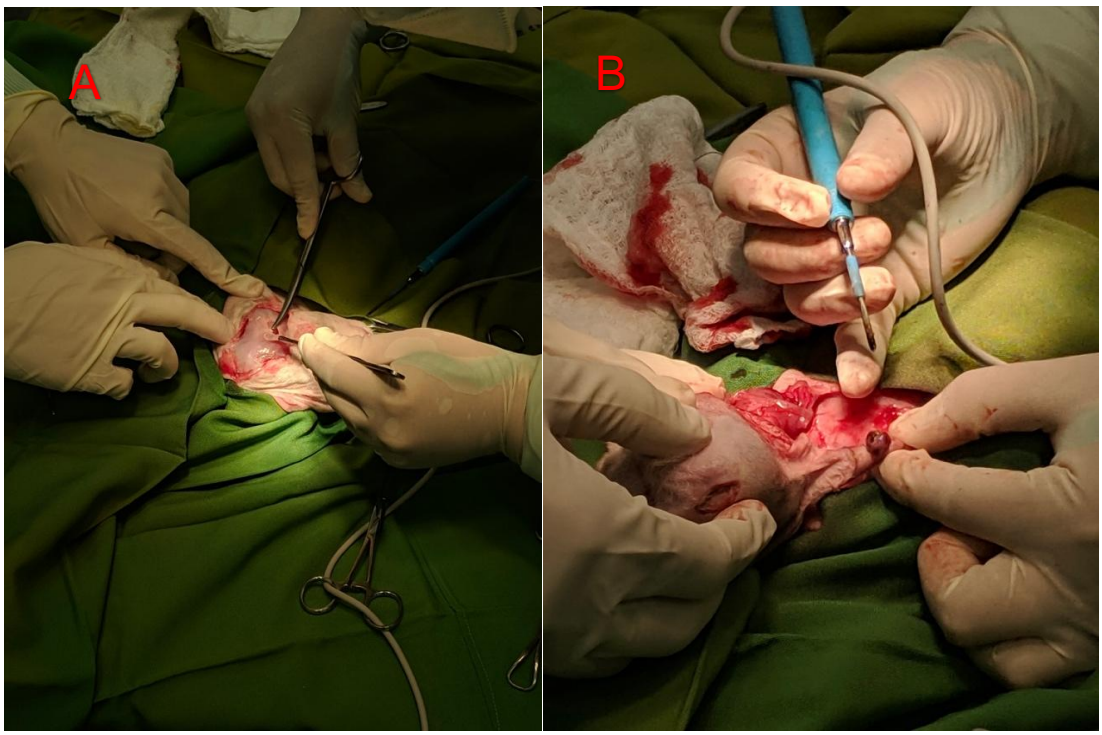

Fonte: Do autor, 2020.

Prescreveu-se como medicação para recuperação do animal metadona 0,2 mg/kg a cada 12 horas durante 2 dias via subcutânea, dipirona 25 mg/kg a cada 12 horas durante 5 dias, meloxicam 0,5 mg/kg a cada 24 horas durante 5 dias, enrofloxacino 5 mg/kg e metronidazol com sulfadimetoxina 20 mg/kg a cada 12 horas durante 14 dias, exceto a metadona, todas as medicações deveriam ser administradas pelo tutor por via oral. Recomendou-se que durante toda a recuperação o animal permanecesse em repouso, utilizando roupa cirúrgica para evitar contato com a incisão e sob constante supervisão.

O animal retornou ao hospital veterinário do UNICEPLAC 10 dias após o procedimento cirúrgico para a retirada dos pontos da pele, momento no qual foi

observada uma boa recuperação do paciente. O caso foi acompanhado até a completa recuperação. O paciente evoluiu muito bem e após recuperado se mostrou totalmente adaptado a amputação de membro, expressando todos os comportamentos normais da espécie, com sinais de bem-estar animal e livre de dor e abcessos.

Figura 7. Animal ao fim do procedimento.

Fonte: Do autor, 2020.

3- DISCUSSÃO

As técnicas operatórias ortopédicas utilizadas em lagomorfos são as mesmas técnicas utilizadas em pequenos animais, respeitando suas particularidades anatômicas, a manipulação óssea desses pacientes deve ser calma e cuidadosa tendo em vista a fragilidade dos seus ossos. Para obter sucesso cirúrgico o controle da dor deve ser respeitado e feito com atenção desde os momentos pré-cirúrgicos até o pós-cirúrgico (PESSOA, 2014).

Na medicina veterinária as infecções de campo cirúrgico podem trazer importantes consequências pós operatórias aos pacientes, principalmente no que se tange ao seu bem estar, bem como pode provocar danos psicológicos e financeiros

ao tutor (TRAJANO et al., 2020). Para Fossum et al., (2014), a fonte mais comum de infecção no campo operatório é a flora bacteriana endógena do animal. A incidência da infecção de campo operatório é muito preocupante devido ao aumento da ocorrência de morbidade e mortalidade associadas à infecção.

Visando diminuir a microbiota cutânea a remoção de pelos (tricotomia) foi realizada, com o auxílio de máquina de tosa com lâmina de número 50, minutos antes do procedimento cirúrgico. Tendo em vista que a remoção no dia anterior está relacionada à maior incidência de infecção superficial de pele. Os pelos foram removidos de maneira a promover ampla margem cirúrgica assim trazendo segurança para a ampliação da incisão caso fosse necessário (NETO, 2010; FOSSUM et al., 2014)

Após a indução anestésica e posicionamento do paciente, realizou-se a antissepsia prévia com clorexidine degermante seguido de com clorexidine alcoólico. Após essa etapa conduziu-se a antissepsia definitiva com clorexidine alcoólico e então panos de campo foram dispostos da maneira convencional, concordando com o exposto por Fossum et al., (2014). Esses antissépticos foram escolhidos pois o antisséptico ideal deve promover reação contra uma grande gama de microrganismos, promovendo uma morte rápida de formas vegetativas e esporuladas, deve remover a oleosidade da pele, ser de aplicação simples e buscar não produzir reações alérgicas. Sendo capaz de manter sua ação mesmo em superfícies com matéria orgânica e que possa manter sua atividade residual por tempo prolongado (PHILLIPS et al., 1991; SCHULZ, 2014; PELOSI, 2017).

O tempo de procedimento, o grau de conversação no centro cirúrgico, a quantidade de trauma tecidual e a falta de habilidade para hemostasia de vasos sangrantes e eliminar espaços mortos é diretamente proporcional ao risco de desenvolvimento da infecção de ferida cirúrgica (NETO, 2010). Além do exposto, mesmo se tratando de ferida de baixa contaminação (BOJRAB; MONNET, 2010; SCHULZ, 2014). Por conta do tempo cirúrgico prolongado (120 minutos), foi realizada antibioticoterapia a base de enrofloxacina e metronidazol com sulfadimetoxina nas doses de 5 mg/kg e 20 mg/kg respectivamente por 14 dias consecutivos mesmo não havendo extravasamento das secreções presentes na porção distal do membro.

Quadro 2. Sistema de classificação de Feridas.

Classificação	Descrição	Tipo de procedimento (Exemplos)	Taxa de infecção
Limpa	Feridas operatórias não traumáticas e não inflamadas onde tratos respiratório, gastrointestinal e geniturinário não foram abertos.	Laparotomia exploratória, castração eletiva, prótese total de quadril, colocefalectomia, amputação de membros.	2,0% - 4,9%
Limpa Contaminada	Feridas operatórias em que os tratos respiratório, gastrointestinal e geniturinário foram abertos em condições controladas e sem contaminações incomuns, ou feridas em que um dreno foi colocado.	Broncoscopia, colecistectomia, enterotomia, transplantes renais.	3,5% – 4,5%
Contaminada	Feridas acidentais recentes, procedimentos em que o conteúdo gastrointestinal ou urina é derramada em cavidade ou uma grande quebra na técnica asséptica ocorre.	Bile extravasa durante colecistectomia, massagem cardíaca em toracotomia de emergência, cistotomia com extravasamento de urina infectada nas feridas cirúrgicas.	4,6% - 9,1%
Suja	Feridas traumáticas antigas com secreção purulenta, tecido necrótico ou procedimentos em que conteúdo fecal é extravasado.	Peritonite, trato intestinal perfurado, vesícula biliar rompida por colecistite necrosante.	6,7% - 17,8%

Fonte: Adaptada WILLARD, 2019

Apesar da anatomia dos coelhos domésticos ser aproximada à dos cães, como relatado por Pessoa (2014), a dissecção cuidadosa do membro acometido foi perseguida por haver áreas próximas à linha de incisão com conteúdo purulento. Dessa forma, evitou-se a contaminação do campo operatório e consequentemente

obteve-se uma boa cicatrização pós-operatória sem a necessidade de antibioticoterapia adicional. Ademais, outro fator que indicava dissecação cuidadosa era o fato de a cirurgia acontecer em área de má formação congênita, dessa forma seria possível haver vasos sanguíneos e nervos anômalos, a dissecção descuidada desses vasos sanguíneos, poderia acarretar em uma hemorragia catastrófica uma vez que o paciente por apresentar apenas 1,7kg, poderia suportar a perda de apenas 51ml de sangue sem entrar em choque hipovolêmico. A volemia corresponde a 10% do peso do animal, sendo que o choque hipovolêmico provocado por hemorragia é estabelecido pela perda sanguínea de 30% da volemia do paciente, assim como relatado por Raiser (2007).

A dissecação e exérese musculares foram realizadas da maneira cuidadosa, bem como o desgaste da cartilagem articular e remoção da cápsula articular a fim de evitar a produção de líquido sinovial, o que poderia gerar uma coleção de líquido no local (BOJRAB; MONNET, 2010).

Durante a miorrafia e aproximação da tela subcutânea buscou-se não produzir espaços mortos, pois de acordo com o relatado por Fahie (2016) a formação de seroma é extremamente comum nas cirurgias de amputação feitas em animais domésticos e espaços mortos contribuem para essa condição, pelo mesmo motivo foi escolhido utilizar para esses procedimentos o fio de sutura a base de poliglactina 910 3-0, se tratando de um fio absorvível ele diminui a incidência de complicações pós cirúrgicas também a longo prazo. No entanto, a literatura mais recente publicada por Schmiedt (2019) recomenda que os fios multifilamentosos devem ser evitados, dando preferência aos monofilamentosos pois estes apresentam menor chance de albergarem microrganismos.

Para a dermorrafia o náilon foi o fio de eleição, esse fio é bastante utilizado em suturas de pele na medicina veterinária e apresenta bastante sucesso na maioria dos procedimentos, esse fio foi escolhido por apresentar baixa aderência bacteriana e grande força tênsil, características desejáveis para um fio utilizado para dermorrafia (FOSSUM et al., 2014; SCHMIEDT, 2019).

No pós-operatório o paciente deve ser mantido em ambiente calmo, limpo, aquecido, com água e alimentação disponíveis e que possibilite o acompanhamento do paciente, ambiente transparente e com boa ventilação. Por esse motivo até a completa recuperação anestésica o animal foi mantido sob supervisão médico veterinária, no hospital veterinário do UNICEPLAC e após alta médica recomendou-

se ao tutor que este mantivesse o animal sempre em ambiente calmo, com oferta de alimentação de água à vontade, recomendou-se que o animal permanecesse todo período de recuperação com roupa cirúrgica para que ele não tivesse acesso a ferida cirúrgica (PESSOA, 2014).

Após 10 dias o animal retornou ao hospital veterinário do UNICEPLAC para avaliação e retirada de sutura de pele, onde foi possível observar boa cicatrização da ferida (Figura 8) e que o animal havia se adaptado a cirurgia de amputação, bem como se mantinha livre de dor. A retirada da sutura de pele 10 dias após a incisão foi relatada como segura por Pessoa (2014); Bojrab, Waldron E Toombs (2014).

Figura 8. Animal após a retirada da sutura de pele, onde pode-se observar cicatrização favorável e ausência de infecções.

Fonte: Do autor, 2020.

Os parâmetros de dor puderam ser observados devido a escala facial Grimace (Figura 9), que pode ser utilizada para avaliar a dor em coelhos, essa escala se baseia em uma série de expressões faciais que demonstram a presença da dor no animal

observado, no entanto, no paciente em questão, não foram constatados sinais clínicos compatíveis com comportamentos álgicos (HAMPSHIRE; ROBERTSON, 2015).

Figura 9. Normal (0). Os ouvidos estão alertas; os olhos estão bem abertos. As vibrissas ficam levemente curvadas para baixo. As bochechas não estão contraídas. O nariz parece relaxado e as narinas formam um U. Moderado (1). As orelhas estão caídas em vista frontal e orientadas caudalmente em um ângulo de 60º em vista de perfil. Os olhos estão ligeiramente estreitados (aperto orbital). As vibrissas são achatadas contra as bochechas. As bochechas ficam ligeiramente achatadas e há menos definição entre as bochechas e o nariz. As narinas formam um V. Grave (2). As orelhas são achatadas nas vistas frontal e de perfil. Os olhos estão bem apertados ou fechados. Vibrissas e bochechas estão notadamente planas. O nariz é puxado para baixo em direção ao queixo. A cabeça está dobrada contra o peito.



Fonte: adaptado HAMPSHIRE, 2015.

A realização do procedimento de amputação nesse indivíduo teve como objetivo proporcionar maior qualidade de vida e bem-estar para o paciente, buscando através desse tratamento uma alternativa para que o animal se sinta novamente confortável e possa desfrutar de sua liberdade e expressar seus comportamentos naturais, buscando assim alcançar o bem-estar animal para um indivíduo que vinha sofrendo com dor e estresse cronicamente (MENEZES et al., 2021).

O bem-estar animal é um termo utilizado para descrever a qualidade de vida do animal vivo em determinado momento de sua vida. Geralmente o bem-estar está diretamente relacionado com outros conceitos como por exemplo, necessidades, liberdade, felicidade, ansiedade, medo, estresse e saúde (BROMM, 2004).

Figura 10. Animal em domicilio 06 (seis) meses após o procedimento, totalmente recuperado e mostrando ótima adaptação a nova condição.

Fonte: Do autor, 2021.

CONCLUSÃO

De posse dos dados previamente relatados, pode-se concluir que, a amputação de membro pélvico em coelho da raça Minilop usando as técnicas asséptica e atraumática, fios de sutura recomendados para pequenos animais e seguindo um protocolo de analgesia e antibioticoterapia recomendado para espécie, promoveu uma boa recuperação do paciente cunícola no que se refere a cicatrização e bem-estar. Durante todo período em que foi acompanhado o animal apresentou estar totalmente adaptado a nova condição, exercendo todos seus comportamentos naturais. Pode-se observar que nesse paciente o procedimento proporcionou a resolução das dores crônicas e dos abcessos recorrentes. No entanto, entendemos que estudos sistematizados com um número maior de indivíduos é necessário a fim de corroborar as informações aventadas neste trabalho.

REFERÊNCIAS BIBLIOGRÁFICAS

BOJRAB, M.J.; MONNET, E. **Mechanisms of Disease in Small Animal Surgery**. 3. ed. UNITED STATES OF AMERICA: Teton NewMedia, 2010. ISBN 1591610389.

BOJRAB, M.J.; WALDRON, D.R.; TOOMBS, J.P. **Current Techniques in Small Animal Surgery**. 5. ed. Jackson, WY: Tenton NewMedia, 2014. ISBN 1591610354.

BROOM, D.M.; MOLENTO, C.F.M. BEM-ESTAR ANIMAL: CONCEITO E QUESTÕES RELACIONADAS – REVISÃO. **Archives of Veterinary Science**, Brasil, v. 9, ed. 2, p. 1-11, 2004. Disponível em: https://revistas.ufpr.br/veterinary/article/viewFile/4057/3287. Acesso em: 2 nov. 2021.

COUTO, S.E.R. **Criação e manejo de coelhos** .2002. Disponível em: <http://books.scielo.org/id/sfwtj/pdf/andrade-9788575413869-14.pdf>. Acesso em: 09 jan. 2022.

FAHIE, M. Salvage Orthopedic Procedures: Amputation. *In*: GRIFFON, D.; HAMAIDE, A. **Complications in Small Animal Surgery**. 1. ed. UNITED STATES OF AMERICA: Wiley-Blackwell, 2016. cap. 109, p. 735-742. ISBN 0470959622.

FISHER, P.G.; CARPENTER, J.W. Section two: rabbits: Neurologic and Musculoskeletal Diseases. *In*: QUESENBERRY, K.E.; CARPENTER, J.W. **Ferrets, Rabbits, and Rodents**: Clinical Medicine and Surgery. 3. ed. Riverport Lane St. Louis, Missouri: Elsevier, 2012. cap. 19, p. 245-256. ISBN 978-1-4160-6621-7.

FOSSUM, T. **Cirurgia de Pequenos Animais**. 4. ed. Brasil: Guanabara Koogan, 2014. ISBN 8535269916.

GARCEZ, T.N.A. *et al*. Condrossarcoma mixóide em um coelho. **Acta Scientiae Veterinariae**, Rio Grande do Sul, v. 37, ed. 3, p. 295-299, 2009. Disponível em: http://www.ufrgs.br/actavet/37-3/PUB%20847.pdf. Acesso em: 2 nov. 2021.

HAMPSHIRE, V.; ROBERTSON, S. Using the facial grimace scale to evaluate rabbit wellness in post-procedural monitoring. **Lab Animal**, [*s. l.*], n. 44, p. 259-260, 2015. DOI 10.1038/laban.806. Disponível em: https://pubmed.ncbi.nlm.nih.gov/26091129/. Acesso em: 1 mar. 2022.

MENEZES, R.C. *et al*. RELATO DE CASO: AMPUTAÇÃO DE MEMBRO TORÁCICO EM COELHO COM FIBROSSARCOMA. **WildLife Clinic Congresse**, Brasil, 2021. Disponível em: https://eventos.congresse.me/wcc/resumos/13637.pdf. Acesso em: 10 nov. 2021.

NETO, J. M. C. *et al*. PRINCÍPIOS DA ASSÉPSIA CIRÚRGICA VETERINÁRIA. **UNIVERSIDADE FEDERAL DA BAHIA**, Bahia, 2010. Disponível em: http://www.cirurgia.vet.ufba.br/arquivos/docs/aulas/06.pdf. Acesso em: 5 mar. 2022.

PELOSI, A. The operating room. In: Tobias, K.M., Johnston, S.A. **Veterinary Surgery: Small Animal**. Elsevier, 2017. p. 601-641.

PHILLIPS, M.F.; Vasseur, P.B.; Gregory, C.R. Chlorhexidine diacetate versus povidone-iodine for preoperative preparation of the skin: a prospective randomized comparison in dogs and cats. **Journal of the American Animal Hospital Association**, 27: 105-108, 1991. Disponível em: https://agris.fao.org/agris-search/search.do?recordID=US9159366. Acesso em: 10 jan. 2022.

PEREIRA, A. W. S. **ESTASE GASTROINTESTINAL ASSOCIADA À FORMAÇÃO DE TRICOBEZOAR EM COELHO DOMÉSTICO (Oryctolagus cuniculus): RELATO DE CASO**. Orientador: Prof. Carlos Iberê Alves Freitas. 2019. Trabalho de conclusão de curso (Bacharelado em Medicina Veterinária) - Universidade Federal Rural do Semi-Árido– UFERSA, Mossoró - RN, 2019. Disponível em: https://repositorio.ufersa.edu.br/bitstream/prefix/3154/2/AricksonWSP_MONO.pdf. Acesso em: 12 jan. 2022.

PESSOA, C.A. **Lagomorpha (Coelho, Lebre e Tapiti)**. In: CUBAS, Z.S.; SILVA, J.C.R.; CATÃO-DIAS, J.L. Tratado de Animais Selvagens.2 ed., São Paulo: Editora Roca, 2014. v.1. cap.56.

RAISER, A.G. **Patologia cirúrgica veterinária**. Santa Maria: Departamento de Clínica de Pequenos Animais, 2007. 95p. (Boletim Técnico, 95).

SCHMIEDT, C.W. Suture material, tissue staplers, ligation devices, and closure methods. In: JOHNSTON, S.A.; TOBIAS, K.M. Veterinary surgery small animal. 2.ed. Elsevier, 2019. p. 688-731.

SCHULZ, K.S. **Princípios de Assepsia Cirúrgica**. In: Fossum, T.W. Cirurgia de Pequenos Animais. 4. ed. Brasil: Guanabara Koogan, 2014. p.01-10.

TRAJANO, S. C. *et al.* Importância da antissepsia cirúrgica na prevenção de infecção no pós-operatório em pequenos animais. **Medicina Veterinária (UFRPE)**, [S. l.], v. 13, n. 3, p. 343–351, 2020. DOI: 10.26605/medvet-v13n3-3306. Disponível em: http://www.journals.ufrpe.br/index.php/medicinaveterinaria/article/view/3306. Acesso em: 5 mar. 2022.

WILLARD, M.D.; SCHULZ, K.S.; FOSSUM, T.W. Surgical infections and antibiotics selection. In: FOSSUM, T.W. **Small animal surgery**. 5.ed. Elsevier, p. 79-89, 2019.