Centro Universitário do Planalto Central Apparecido dos Santos - UNICEPLAC
Curso de Medicina Veterinária
Trabalho de Conclusão de Curso

DOENÇA RENAL CRÔNICA EM UM CANINO COM LEISHMANIOSE E ERLIQUIOSE: RELATO DE CASO

Gama-DF
2022

RHANIEL VIEIRA GONÇALVES DOS SANTOS AGUIAR

DOENÇA RENAL CRÔNICA EM UM CANINO COM LEISHMANIOSE E ERLIQUIOSE: RELATO DE CASO

Artigo apresentado como requisito para conclusão do curso de Bacharelado em Medicina Veterinária pelo Centro Universitário do Planalto Central Aparecido dos Santos – Uniceplac.

Orientadora: Profa. Tatiana Guerrero Marçola.

Gama-DF

2022

RHANIEL VIEIRA GONÇALVES DOS SANTOS AGUIAR

DOENÇA RENAL CRÔNICA EM UM CANINO COM LEISHMANIOSE E ERLIQUIOSE: RELATO DE CASO

Artigo apresentado como requisito para conclusão do curso de Bacharelado em Medicina Veterinária pelo Centro Universitário do Planalto Central Apparecido dos Santos – Uniceplac.

Gama-DF, 07 de junho de 2022.

Banca Examinadora

Prof. Tatiana Guerrero Marçola
Orientador

Prof. Veridiane Gomes
Examinador

Prof. Margareti Medeiros
Examinador

Rhaniel Vieira Gonçalves dos Santos Aguiar[1]

Resumo:
A insuficiência renal é um distúrbio que ocorre nas funções metabólicas do rim, podendo afetar um ou os dois órgãos, acarretando na perda da função do néfron, que é a unidade responsável por filtração e formação de urina. Quando não é realizado um tratamento adequado ou o diagnóstico é tardio, pode se evoluir para a doença renal crônica (DRC), uma síndrome caracterizada pela incapacidade dos rins de realizar suas funções devido uma perda dos néfrons em um período de meses a anos. O caso a ser relatado, é de um cão macho, sem raça definida, sorologicamente positivo para erliquiose e leishmaniose, que evoluiu para uma insuficiência renal crônica. O animal apresentou sinais de uma provável síndrome néfrotica derivada pela deposição de imunocomplexos nos rins causando o quadro clínico. A Ehrliquiose monocítica canina (EMC), é uma doença infecciosa de alta incidência na clinica veterinária, causada por Ehrlichia canis, bactéria intracelular obrigatória e transmitida pelo carrapato *Rhipicephalus sanguineus*, e a leishmaniose é uma antropozoonose, causada por um flebotomíneo cujo o cão é o principal reservatório. O animal passou por vários tratamentos, com períodos de total controle da doença, onde as taxas renais reduziram e outros de queda no estado clínico, devido às complicações renais. O animal após oito meses foi submetido a eutanásia, pois as medidas paliativas já não surtiam efeitos. Desta forma salienta-se que é extremamente necessário o tratamento adequado de doenças que podem provocar distúrbios metabólicos e manter a qualidade de vida dos animais.
Palavras-chave: cães; função renal; distúrbios metabólicos; néfron.

Abstract:
Renal failure is a disorder that occurs in the metabolic functions of the kidney, which can affect one or both organs, resulting in the loss of nephron function, which is the unit responsible for filtration and urine formation. When adequate treatment is not performed or the diagnosis is delayed, it can progress to chronic kidney disease (CKD), a syndrome characterized by the inability of the kidneys to perform their functions due to a loss of nephrons over a period of months to years. . The case to be reported is a male dog, mixed breed, serologically positive for ehrlichiosis and leishmaniasis, which progressed to chronic renal failure. The animal showed signs of a probable nephrotic syndrome derived from the deposition of immune complexes in the kidneys causing the clinical picture. Canine monocytic Ehrlichiosis (CME) is an infectious disease of high incidence in veterinary clinics, caused by Ehrlichia canis, an obligate intracellular bacterium transmitted by the tick Rhipicephalus sanguineus, and leishmaniasis is an anthropozoonosis, caused by a sand fly whose dog is the main reservoir. The animal underwent several treatments, with periods of complete control of the disease, where renal rates reduced and others with a drop in clinical status, due to renal complications. After eight months, the animal was euthanized, as the palliative measures no longer had any effect. In this way, it is emphasized that it is extremely necessary to properly treat diseases that can cause metabolic disorders and maintain the animals' quality of life.

Keywords: dog; renal function; metabolic disorders; nephron.

[1]Graduando do Curso de Medicina Veterinária, do Centro Universitário do Planalto Central Apparecido dos Santos – Uniceplac. E-mail: rhanielvieira15@gmail.com

LISTA DE TABELA

TABELA 1**:** Resultados laboratoriais ao longo do tratamento. 10

LISTA DE FIGURAS

FIGURA 1A: Imagem ultrassonográfica evidenciando perda de transição córtico-medular no rim direito. 12

FIGURA 1B: Imagem ultrassonográfica evidenciando perda de transição córtico-medular no rim esquerdo. 12

1.INTRODUÇÃO

Os cães possuem um sistema urinário composto por: Rins (direito e esquerdo), ureteres, vesícula urinária e uretra. Os rins são os órgãos responsáveis pela produção de urina, onde após a formação da mesma, passa para vesícula urinária, ficando armazenada de forma temporária. Para acontecer o esvaziamento da vesícula urinária, a urina passa pela uretra chegando ao ambiente externo (CARVALHO, 2002). Os rins se apresentam em pares, o esquerdo normalmente mais pesado que o direito e mais elevado, ambos possuem formato de grão de feijão e coloração marrom-escura, vermelha. São retroperitoneais e estão localizados na região sublombar. A função fisiológica dos rins é regular a concentração hídrica e salina do corpo tais como: sódio, potássio, cloro, bicarbonato e fosfato e também eliminar do sangue produtos terminais do metabolismo orgânico, como ureia, creatinina e ácido úrico, dentre outros (ELLENPORT, 1986).

Sendo um dos principais órgãos responsáveis por fazer a manutenção da homeostasia do organismo, sua função é essencial para manutenção do equilíbrio ácido base e hidroeletrolítico, produção de eritropoietina, ativação da vitamina D e controle da pressão arterial. Consequentemente, os rins podem ser insultados por lesões provocadas por agentes tóxicos e isquêmicos derivadas das funções de excreção e reabsorção (BRAGATO, 2013). Ainda, é um órgão muito vascularizado, recebendo cerca de 25% do débito cardíaco (LUNN, 2011). É comum que os animais apresentem infecções do trato urinário, o que causa o aparecimento de doenças. Estima-se que um número elevado de cães irá desenvolver afecções em alguma fase da vida, principalmente de origem bacteriana (BARSANTI, 2006; THOMPSON et al., 2011).

Nesse quesito, existem hemoparasitoses caninas que são causadas por microrganismos, transmitidas por vetores e não são difíceis de se encontrar na rotina veterinária de pequenos animais. Essas doenças representam um problema antigo e emergente em diversos países do mundo, sendo o Brasil um país com alta prevalência e consequentemente altos riscos a saúde pública, já que algumas são consideradas zoonoses. Dentre os principais hemoparasitos encontrados no Brasil encontram-se os gêneros *Ehrlichia* e *Leishmania* (VALENTE,2014).

Segundo Torres et al. (2013), a leishmaniose visceral canina (LVC) é uma doença insidiosa grave e frequentemente resulta na morte por falência renal. Ocorre que, quando o animal é infectado pela forma promastigota, isso faz com que ocorra uma reação imune local desenfreada no hospedeiro, o que forma infiltrados inflamatórios e consequentemente deposição de

imunocomplexos em tecidos (RODAS, 2011). A glomerulopatia, que a leishmaniose dá origem, é devida a deposição desses imunocomplexos, o que causa uma síndrome nefrótica e mostra achados como: proteinúria, hipoalbuminemia, edema e/ou ascite e hipercolesterolemia (BICHARD e SHERDING, 2003).

A leishmaniose visceral canina (LVC), uma doença com característica crônica progressiva, definida como antropozoonose de grande importância, possui alta taxa de mortalidade em regiões endêmicas, e também grande numero de cães infectados com o intenso parasitismo (CARVALHO NETA et al., 2007). Feitosa et al. (2000) afirma que, isto faz com que em áreas urbanas, o cão seja o reservatório mais importante para a transmissão da doença ao homem. A LVC é causada pelo protozoário do gênero *Leishmania spp*. E transmitida pela picada do flebotomíneo (Lutzomyia longipalpis), onde o cão é o principal reservatório (SILVA, 2007). Salzo (2008) em estudo afirma que os sinais clínicos mais frequentes da leishmaniose são: dificuldade locomotora, perda de peso, polidipsia, apatia, anorexia, vômito, diarreia, polifagia, epistaxe e melena. Dentre os achados físicos, merecem destaque a linfoadenomegalia, caquexia, hipertermia, esplenomegalia, caquexia hipertermia, esplenomegalia, uveíte e conjuntivite.

Diagnosticar clinicamente a leishmaniose é um desafio, pois a doença apresenta uma variedade de sintomas, que podem até mesmo se confundir com outras patologias. Os animais podem ser assintomáticos por toda a vida, ou desenvolver sintomas que podem variar durante a vida do animal. Há de se destacar também que os achados clínicos são comuns a outras enfermidades, além dos achados laboratoriais encontrados no hemograma e perfil bioquímico serem inespecíficos (IKEDA-GARCIA e MARCONDES, 2007). O diagnostico é feito por meio de exames sorológicos e moleculares como: RIFI, ELISA, PCR, teste rápido e também a observação direta da forma amastigota do protozoário pela análise de esfregaço (ABIATTI et al., 2019). A prevenção da doença nos cães através da imunoprofilaxia aparece como uma das poucas alternativas para controle. Além disso, não existe tratamento eficaz ou profilático para o cão infectado (GONTIJO e MELO, 2004).

Ainda, dentre as afecções renais a glomerulonefrite é uma das formas de doença renal nos cães, podendo ser causada por agentes infecciosos como a *Erlichia spp*. (GRAUER, 2005). A erliquiose é uma parasitose muito encontrada na rotina clínica de pequenos animais, provocando sintomas graves e podendo levar a óbito. A erliquiose é causada por bactérias (riquétsias) exclusivamente intracelulares, da ordem Rickettsiales, que possuem afinidade por células

hematopoiéticas. Essas riquétsias estão espalhadas em grande escala por todo o mundo, sendo que, as maiores regiões são as tropicais e subtropicais, o qual o vetor é a espécie de carrapatos chamada *Rhipicephalus sanguineus* (SKOTARCZAK, 2003; NEER e HARRUS, 2006, BORIN et al., 2009). O gênero Ehrlichia atualmente compreende cinco espécies: *Ehrlichia canis*, *E. chaffeensis*, *E. ewingii*, *E. muris* e *E. ruminantium*. Pertence à família Anaplasmataceae, são bactérias Gram Negativas pequenas, e apresentam forma cocóide ou pleomórficas, podendo infectar animais e humanos (HARRUS, 2002). O ciclo da erliquiose é constituído de três fases principais. Na primeira ocorre a penetração dos corpos elementares nos monócitos do animal, os quais permanecem em crescimento por aproximadamente 2 dias. Na segunda fase tem a multiplicação do agente, por um período de 3 e 5 dias, formando o corpo inicial. Já na terceira fase há a formação das mórulas, que são constituídas por um conjunto de corpos elementares envoltos por uma membrana (SILVA, 2015).

Quando ocorre a infecção por *E. canis*, inicia-se um grande aumento da produção de imunoglobulinas, e pode ocorrer também a produção de anticorpos contra as plaquetas ou, então, a deposição de imunocomplexos em órgãos, como rins e articulações (GREENE, 2012; ISOLA 2012). Esse estímulo constante do sistema imune, em resposta ao processo inflamatório, tem sido relatado como provável causador de glomerulonefrite induzida por deposição de imunocomplexos (CODNER et al., 1992).Em cães infectados por *E. canis* que desenvolvem doença renal crônica é observado alta incidência de nefrite intersticial (CASTRO et al., 2004 e ALBERNAZ et al., 2007). O aumento sérico de globulina, principalmente da fração gama, induz hiperviscosidade sérica, trombocitopenia, além de causar danos ao endotélio vascular e estase venosa (GOULD et al. 2000).

Na fase crônica o quadro é mais grave, com ocorrência de pancitopenia, glomerulonefrite, insuficiência renal, uveíte anterior e meningite associada com ataxia cerebelar, depressão, paresia e outros sintomas do sistema nervoso central, além de anorexia, perda de peso, hemorragias e aumento da suscetibilidade às infecções secundárias devido ao comprometimento imunológico (STITCH et al., 2008). Nesse momento a doença é caracterizada por um problema imunomediado, visto que resulta em uma anemia aplásica, como consequência de hipoplasia medular óssea (MENDONÇA et al., 2005).

O diagnóstico de erliquiose geralmente é feito através da história, sinais clínicos e achados hematológicos. Na história clínica normalmente é relatada a presença de carrapato no animal e sinais clínicos compatíveis com erliquiose (BIRCHARD e SHERDING, 1998; ALMOSNY, 2002).

O diagnóstico laboratorial pode ser feito através da observação da *E. canis* em esfregaços de sangue, detecção por PCR, imunofluorescência direta, além de lesões microscópicas e macroscópicas. (BICHARD e SHERDING, 1998; NELSON e COUTO, 1998; ALSMONY, 2002; BABO-TERRA, 2004). Outro teste bastante simples e disponível é o ELISA, que detecta anticorpos IgG contra *E.canis* no soro sanguíneo do animal. Esse tipo de teste é bem útil para fazer o monitoramento dos níveis de anticorpos, principalmente nas fases sub-clínica e crônica, pois nessas fases é difícil encontrar evidências da infecção no esfregaço sanguíneo.

Para o tratamento, existem no mercado algumas drogas usadas por hospitais e ambulatórios veterinários, como a tetraciclina, oxitetraciclina e doxiciclina. O tratamento deve se feito por no mínimo três semanas, ou até oito semana em animais que se encontram na fase crônica. Dos medicamentos citados, a doxiciclina é a droga de eleição nos casos de pacientes que apresentam afecções renais (ANDEREG; PASSOS, 1999; MACHADO, 2004).

Nagata (2018) descreve que há evidências da existência de reatividade cruzada entre a *Leishmania spp.* e a *Ehrlichia spp*., estas são muito discutidas pela população científica visto que há elevada ocorrência dessas doenças no Brasil. Ainda, segundo Marzocchi e Lucisano (1997), ambas formam imunocomplexos circulantes pois há uma interação de antígenos com anticorpos selecionados, sendo este um importante mecanismo de defesa para o sistema imune. Esta reação geralmente é acompanhada por reações secundárias para neutralizar e eliminar microrganismos e substâncias estranhas. Somente a inativação e eliminação destes antígenos impede que eles sejam depositados e causem danos aos tecidos do hospedeiro, no qual o sistema monocítico fagocitário (SFM), através dos macrófagos, irá fagocitar as proteínas do complemento antígeno-anticorpo.

A grande produção de hipergamaglobulinemia acarreta na produção de imunocomplexos que podem causar problemas como: glomerulonefrites, poliartrites, vasculites e meningites, e podendo também elevar a produção de auto anticorpos que irão atuar contra plaquetas e células da linhagem vermelha (PALTRINIERI et al., 2010).

O objetivo do presente trabalho é descrever um caso de insuficiência renal crônica secundária por provável deposição de imunocomplexos, em um cão diagnosticado clinicamente e sorologicamente com erliquiose e leishmaniose.

2. RELATO DE CASO

Um cão macho, SRD, com 9 anos de idade, apresentando histórico de atendimento e diagnóstico de *Erlichiose spp.* no estado de Goiás em dezembro de 2018, no qual foi tratado com Doxiciclina (dose não informada) por 7 dias, apenas. Em julho de 2019 o animal é encaminhado para Brasília/DF, sendo responsabilidade de um novo tutor, que prosseguiu com os cuidados. O novo tutor relatou que ao receber o animal ele apresentava ectoparasitas, estava magro, porém se alimentando, apresentou uma massa ulcerada em membro torácico direito, sinalizando poliúria e polidipsia.

O animal foi levado para atendimento na clínica veterinária do UNICEPLAC. Como já havia histórico de erliquiose, foi realizada a coleta de sangue para um novo teste sorológico e demais exames de sangue (hemograma completo e perfil bioquímico), para verificar as funções hepáticas, renais e alterações sanguíneas. Enquanto aguardavam os resultados dos exames, foi prescrito hemolitan pet® (suplemento de vitaminas e minerais de alta concentração), omeperazol 1mg/kg para proteção gástrica e fluido terapia via subcutânea, pois o animal encontrava-se desidratado. O seu peso corporal na data presente era de 21,6 kg. Também foi indicado iniciar ração renal, pois havia a suspeita de uma injúria renal, o que também levou ao pedido de uma ultrassonografia do abdome.

O tutor retornou com o animal e com o laudo da ultrassonografia, o qual apresentou de perda de transição córtico-medular no rim esquerdo, o outro rim se mantinha dentro da normalidade. Havia também esplenomegalia e hiperplasia prostática. O exame de sangue apresentou anemia, com hematócrito em 30 % (referência - 37 a 55%), classificada como normocítica e normocrômica, plaquetas dentro da normalidade. As análises bioquímicas apresentavam altas taxas de ureia em 300mg/dl e creatinina, esta última apresentando 6,49 (referência: até 1,5mg/dl). Os exames para avaliar função hepática não obtiveram nenhuma alteração. O teste sorológico de ehrlichiose resultou positivo novamente.

Com esses novos resultados, a terapêutica foi toda focada na erliquiose e também para prevenir a piora da lesão renal. Foi prescrito doxiciclina 10mg/kg durante 30 dias, continuar com o omeprazol 1mg/kg todos os dias pela manhã e enalapril 5mg/kg para proteção renal. Além disso, manter a fluido terapia subcutânea utilizando soro fisiológico 0,9% e continuar com dieta restrita

a ração renal. Outros exames foram pedidos: dosagem de fósforo, sorológico de leishmaniose e urinálise.

Após 15 dias, o animal retornou ao centro clínico, apresentava considerável melhora clínica, o tutor relatou que o animal havia apresentado aumento de apetite, fezes sólidas e sem sangramento, e o peso corporal estava maior, no qual teve um aumento de 1,2 kg ao peso corporal total, chegando a 22,8 kg. Nos exames anteriores as taxas de fósforos estavam elevadas, sendo estas de 10,30 mg/dL (referencia: 2,2 a 5,5 mg/dL), o que levou a prescrição de hidróxido de alumínio, como quelante desse mineral. A sorologia de leishmaniose mostrou reagente, tanto no ELISA quanto no RIFI (Anexo A). Na urinálise havia densidade baixa em 1,012 (referência: 1,015 a 1,045) e traços de proteína, também foi constatado aumento de hemácias (+) e leucócitos (++). Foi solicitado novo hemograma e exames de função renal (creatinina e ureia) e hepática (A.L.T canino).

Devido a condição debilitante do animal junto a função renal, e mostrando reação ao tratamento, o tutor e o médico veterinário responsável decidiram não iniciar o tratamento para leishmaniose e continuar com a estabilização da injúria renal. O hemograma evidenciou melhora e as taxas de creatinina e ureia abaixaram no novo exame em 31/08/2019 (Tabela 1), as enzimas hepáticas já se encontravam dentro da normalidade e o hemograma continuava apresentando anemia normocítica normocrômica.

Tabela 1: **RESULTADOS LABORATORIAIS AO LONGO DO TRATAMENTO**

DATA	HEMATÓCRITO	CREATININA	UREIA
16/08/2019	30%	6,49 mg/dL	300,00 mg/dL
31/08/2019	35%	4,88 mg/dL	70,00 mg/dL
10/10/2019	22%	7,40 mg/dL	483 mg/dL
12/11/2019	14,10%	7,44 mg/dL	516,80 mg/dL
14/11/2019	14,90%	5,49 mg/dL	374,10 mg/dL
16/11/2019	18%	6,15 mg/dL	235,15 mg/dL
23/01/2020	24%	5,79 mg/dL	200, 00 mg/dL
03/03/2020	16%	7,22 mg/dL	534 mg/dL

FONTE: Autoral.

O tutor relatou que após o fim do tratamento com a doxiciclina o animal voltou a se prostar, e com isso retornou com o animal a clínica. Na presente data, em 04/10/2019 foi feito um exame de 4Dx (Teste snap plus – IDEXX®) que testou positivo para ehrlichia, esse exame funciona como um teste rápido, no qual é coletado sangue do animal e verifica-se a detecção de anticorpos contra *Ehrlichia canis* ou *Ehrlichia ewingii,* dirofilariose, doença de Lyme e *Anaplasma phagocytophilum* ou *Anaplasma platys*. A médica veterinária responsável prescreveu mais 30 dias do medicamento

e pediu para observar, mantendo os cuidados já prescritos anteriormente. O tutor afirmou que com o tratamento o animal voltou a melhorar.

Quase uma semana após o último retorno, em outubro de 2019, o animal retornou à emergência na clínica. O tutor relatou que o animal respondia bem ao tratamento, contudo, na presente data apresentava vômito e não queria beber água ou comer. O animal estava apático e não respondia aos comandos do tutor, além disso, foi observado que a urina do animal estava com coloração esbranquiçada.

O médico veterinário responsável pelo plantão indicou a internação, na qual o animal ficou por 3 dias. Durante esse período ele foi tratado com omeprazol endovenoso 1mg/kg, além dos demais medicamentos que já tomava em casa, incluindo a fluido terapia que passou a ser endovenoso (soro fisiológico 0,9% e não tem no prontuário a taxa de infusão administrada), foi adicionado um suplemento vitamínico (metacell pet®), pois o animal ainda não apresentava interesse na alimentação. No segundo dia de internação o medico veterinário responsável substituiu o omeprazol por ranitida 2mg/kg, também foi adicionado a ondansetrona 1mg/kg via endovenosa. Novos exames foram coletados: hemograma, contagem de reticulócitos, creatinina, ureia e ALT.

Os resultados dos exames mostraram aumento da creatinina e ureia em 10/10/2019 (Tabela 1), anemia normocítica normocrômica, a função hepática se mantinha normal. A contagem de reticulócitos mostrou anemia arregenerativa. Ao terceiro dia o animal já estava se alimentando e urinando normal, e com isso foi liberado para casa. Após um mês depois da última internação (12 de novembro de 2019), o animal retornou à emergência. O tutor relatou que o animal, além de não comer e beber, também não levantava para fazer as necessidades fisiológicas. Foi coletado material para hemograma, após os resultados foi indicado uma transfusão de sangue de emergência. O animal foi encaminhado para outra clínica para seguir com o tratamento. Assim realizou-se uma transfusão de sangue, e o animal foi internado para observação. A médica veterinária responsável repetiu os exames após 24 horas (14/11/2019), o animal apresentou leve melhora clínica, contudo os resultados eram desfavoráveis, pois a anemia continuava intensa (com anisocitose e presença de esferócitos) e todas as taxas renais alteradas, além disso o animal não apresentava melhora clínica.

Após 3 dias internados, o quadro era estável, porém sem melhoras, com isso foi decidido uma nova transfusão de sangue. Após 2 dias (16/11/2019) foram repetidos todos os exames, que resultaram em melhora no quadro de anemia e taxa de ureia, porém a creatinina seguia elevada

(Tabela 1). O fósforo canino também mostrava queda, agora em 7,21 mg/dL. O animal foi liberado para casa, pois apresentava melhora clínica.

No retorno em 23/01/2020, foram feitos os exames para check-up, e também um ultrassom do abdome. No exame de imagem foi revelado que o animal apresentava um quadro de colangite, o baço ainda apresentava esplenomegalia. Neste exame foi evidenciado que tanto o rim esquerdo quanto o direito apresentavam perda da transição córtico medular (Figura 1A e 1B), além de hiperplasia prostática.

Figura 1A: Imagem ultrassonográfica evidenciando perda de transição córtico-medular no rim direito em cão.

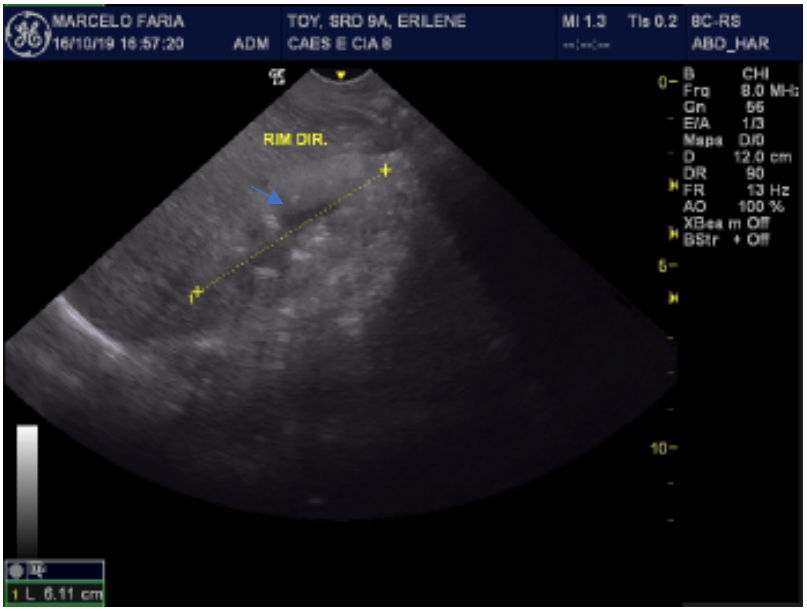

Figura 1A – Seta indicando espessamento de porção cortical no rim, possível nefrite.

Fonte: Compilação do autor.

Figura 1B: Imagem ultrassonográfica evidenciando perda de transição córtico-medular no rim esquerdo em cão.

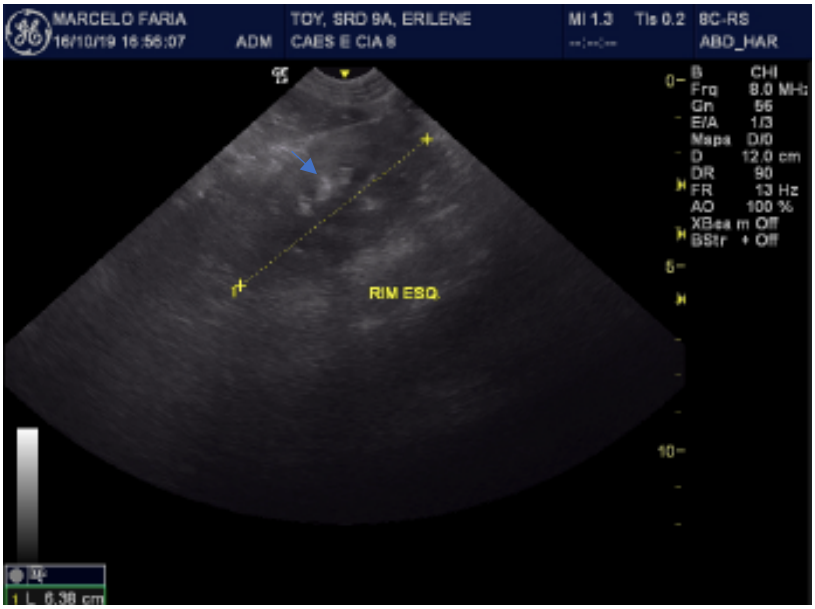

Figura 1B – Seta indicando espessamento de porção cortical no rim, possível nefrite.

Fonte: Compilação do autor.

No hemograma havia ainda anemia normocítica normocrômica, anisocitose, presença de corpúsculos Howell – Jolly e esferócitos. O leucograma apresentou alterações como: leucocitose, neutrófilos multilobulados e neutrofilia absoluta. As plaquetas também estavam elevadas - 863 mil (referencia: 150.000 a 500.000) e a proteína plasmática estava em 9 g/dl (referencia: 5,50 a 7,50 g/dl). Na urinálise constatou-se novamente proteinúria, traços de bactérias e cilindros.

Mesmo com todas as alterações o animal apresentava considerável melhora clínica. Com isso foi decidido manter apenas os cuidados paliativos, para dar melhores condições de vida ao cão. Em janeiro de 2020 foi feita uma nova transfusão. Foi retirado também um tumor do membro torácico direito, pois estava sangrando, o que poderia piorar a anemia. O procedimento foi feito com anestesia local.

Em março de 2020, o animal retorna à emergência. Estava apático, não se alimentava e nem bebia água, apresentava hematoquezia e êmese. Foi internado para fazer novos exames e receber medicação endovenosa. Enquanto aguardavam os resultados, foi realizada uma nova transfusão. Os resultados eram totalmente desfavoráveis em 03/03/2020 (Tabela 1), pelo quadro clínico do

animal foi optado pela eutanásia, pois o estado de saúde do animal era grave e as medidas paliativas já não surtiam efeitos.

3.DISCUSSÃO

O animal do presente relato residia em uma zona tropical, bem como na anamnese havia a presença de ectoparasitos (carrapatos). Bremer et al. (2005) descrevem que o clima tropical do Brasil é muito favorável para multiplicação e infestação dos carrapatos transmissores de agentes patológicos, e Almosny et al. (2002), afirma que, após estudos, o carrapato *Rhipicephalus sanguineus* é o vetor da erliquiose.

Durante o decorrer do caso, o cão apresentou em todos os exames hematológicos anemia do tipo normocítica normocrômica, onde Brum (2012) afirma que a anemia da doença renal crônica tem essa característica, mas há de levar em consideração as infecções que o animal tinha, o qual Mendonça (2005), Moreira (2001) e Fonseca (2021) afirmam que em animais infectados por erliquiose este é o principal achado nos hemogramas. Lacerda et al. (2017) em seu estudo, mostrou que a LVC também apresenta esse tipo de anemia como sinal característico.

Um outro sinal encontrado no animal logo no início do caso clínico e meses após a primeira ultrassonografia, foi a esplenomegalia, devido a estimulação imune crônica (MACEDO, 2007). Tal achado vem corroborando com Fonseca et al. (2021) que concluíram que na fase crônica da doença esse sinal é clássico da infecção. Há de ressaltar também que Salzo (2008) afirma em estudo, que esse é um dos principais sinais também da leishmaniose.

O aumento nos níveis de creatinina e ureia sérica, que o paciente apresentou, são demonstrados também por vários autores. Entre eles Gomes et al. (2008) e Machado et al. (2004) que afirmaram que a filtração renal é prejudicada pela injúria que o rim sofre pela leishmaniose, pois há a produção exorbitante de infiltrado inflamatório que se deposita nos néfrons. Alves (2013), em estudo feito com animais naturalmente infectados, demonstrou que a erliquiose também causa o aumento exorbitante dos níveis séricos desses elementos.

Junior (2016), ao analisar a urina de animais sorologicamente positivos para leishmaniose, encontrou principalmente proteinúria, bacteriúria e cilindros de vários tipos na urina. Esse resultado vai de encontro com os resultados das análises feitas no animal do caso clínico, as quais foram vistas alterações em todas as coletas para análise de urina. Mas também há de considerar que Costa

(2010) afirma que essas alterações são encontradas secundária a complicações da erliquiose pela glomerulopatia.

A injúria renal é causada pela deposição de imunocomplexos nos rins, onde há a produção exorbitante de complexo antígeno-anticorpo complemento. Estes achados foram evidenciados por Costa (2000) e Silva (2007) ao analisarem histologicamente rins de animais acometidos com leishmaniose. Da mesma forma a deposição em tecido renal acontece também na erliquiose, pelos mesmos motivos, como descreve Almosny (1998) e Sousa (2010), que avaliaram clinicamente e molecularmente cães com erliquiose. Porém, para confirmar a lesão é necessária uma biopsia renal, como atesta Tabet et al. (2005), no qual o animal do presente relato não passou por esse procedimento, para diagnosticar a real causa da injúria que sofreu.

Mendonça (2005) afirma que animais com erliquiose irão apresentar trombocitopenia devido à vasculite induzida pela produção de antígenos-anticorpos complementos, Bush (2004) concluiu que a leishmaniose também irá causar tal alteração pela deposição de imunocomplexos no endotélio vascular. Há de se ressaltar que o animal do relato não apresentou em nenhum momento essa alteração, os níveis plaquetários estavam sempre dentro da normalidade, somente apresentando uma trombocitose após as últimas transfusões de sangue.

A hiperproteinemia achada nos exames de sangue vão de encontro com os resultados de Braz et al. (2015), pela grande produção de globulinas que ocorre com o processo inflamatório crônico. Kataoka (2006) também afirma que animais infectados com *E.canis* irão apresentar baixa porcentagem de albumina e um grande aumento de globulinas, aumentando assim a proteína sérica total.

O animal apresentou durante todo o transcorrer do caso a anemia, que variava com pequenas melhoras, mas não redimia. Devido a tal achado foi solicitado a contagem de reticulócitos, o que classificou a anemia tipo arregenerativa. Tais resultados confirmam também o que Mendonça (2005) e Macedo (2007) afirmam, que na medula óssea do animal há diminuição da linhagem eritrocítica e megacariocitica, gerando uma hipoplasia medular. Neves (2005) e Almeida (2017) também concluíram que a medula óssea é demasiadamente parasitada por formas amastigotas da Leishmania, ocorrendo queda na produção de células sanguíneas.

Os testes rápidos sorológicos para erliquiose resultaram em positivo, mesmo no curso do tratamento com doxiciclina, que é a droga de eleição para animais com afecções renais. Heeb et al. (2003) também relata que mesmo com tratamento correto e resolução clínica aparente, os títulos

de *E.canis* podem permanecer elevados por anos, ou seja, podem dar positivos. Outro fator é que os testes sorológicos detectam anticorpos e não o antígeno, dessa maneira não sendo o melhor método para analises durante o tratamento.

Outro fator importante foi a sorologia positiva tanto para erliquiose quanto para leishmaniose, devido a ausência de testes moleculares não há como confirmar qual infecção o animal portava, pois os sinais clínicos eram comuns para as duas doenças. Gomes et el. (2019) e Ribeiro (2018) evidenciaram que é comum animais com leishmaniose terem reação cruzada em exames sorológicos com outras hemoparasitoses, muitas concomitantes, principalmente a erliquiose. Zanette (2006) ao comparar os métodos de diagnóstico de leishmaniose, evidenciou também que é comum a reação cruzada para ehrlichiose, e que o teste RIFI possui o melhor desempenho, tendo maior sensibilidade e especificidade.

Valente (2014) ainda afirma que, para se ter melhor diagnóstico clínico ao paciente, é necessário associar o exame parasitológico direto, onde irá ser encontrado os possíveis parasitas que desencadeiam a infecção. Logo esses exames irão complementar as sorologias, as quais tem uma alta sensibilidade, mas com valor preditivo negativo. Há de enfatizar que para sanar todas as dúvidas a PCR é o mais indicado, porém, o paciente relatado não teve nenhum desses exames realizados.

CONSIDERAÇÕES FINAIS

O paciente apresentou alterações clínicas e laboratoriais características de doença renal crônica, os fatores podem ter sido as infecções por *Erlichia spp.* e ou *Leishmania spp.*, mas também uma insuficiência renal anterior, que se agravou sem um tratamento prévio ou pelas doenças infecciosas descritas. Os resultados do tratamento foram favoráveis enquanto paliativos, porém pela demora em um diagnóstico e acompanhamento correto o animal sofreu sequelas irreversíveis, o que confirma a importância das medidas profiláticas e das condutas estabelecidas para o tratamento.

O diagnóstico de doenças renais precocemente é de extrema importância para o melhor tratamento. Visto que terapias como hemodiálises, dialises e transplantes renais ainda não são uma grande realidade dentro da medicina veterinária, mesmo com os grandes avanços na última década. Doenças infecciosas e parasitárias estão sendo cada vez mais presentes na rotina clínica, e por isso

é necessário maior atenção dos clínicos para elucidar a importância do tratamento correto para os tutores.

Mesmo com todas as dificuldades conhecidas sobre as injúrias renais, é de extrema importância que os médicos veterinários continuem investindo e dedicando nas causas e tratamentos das doenças renais, ressaltando que a cronicidade da patologia ainda não permite cura. As medidas profiláticas são necessárias e são as melhores alternativa para tentar impedir infecções por leishmaniose e ou erliquiose.

REFERENCIAS

A. KATAOKA, A. E. SANTANA , M. C. SEKI. ALTERAÇÕES DO PROTEINOGRAMA SÉRICO EM CÃESNATURALMENTE INFECTADOS POR Ehrlichia canis. **ARS VETERINARIA**, Jaboticabal, SP, Vol. 22, nº2, 098-102, 2006. ISSN 0102-6380

ABIATTI T.C et al. Leishmaniose visceral canina: Relato de caso, **PUBVET** v.13, n.4, a307, p.1-8, Abr., 2019

ALBERNAZ, A. P.; MIRANDA, F. J. B.; MELO JR., O. A.; MACHADO, J. A.; FAJARDO, H. V. Erliquiose canina em Campos dos Goytacazes, Rio de Janeiro, Brasil. **Cienc. Anim. Bras**., v. 8, p. 799-806, 2007.

ALMEIDA, V. A. **Alterações na medula óssea e distúrbios hematológicos na leishmaniose visceral canina**. 2017. 101 f. il. Tese (Doutorado em Patologia) - Fundação Oswaldo Cruz, Instituto Gonçalo Moniz, Salvador, 2017.

ALMOSNY. N.R.P. Ehrlichia canis (DONATIEN e LESTOQUARD, 1935): **avaliação parasitológica, hematológica, bioquímica serica da fase aguda de cães e gatos experimentalmente infectados**. 1998. 115f. Tese (Doutorado em Medicina Veterinária – Parasitologia Veterinária) – Curso de Pos-graduação em Medicina Veterinária, Universidade Federal Rural do Rio de Janeiro, RJ.

ALMOSNY, N. R. P. **Hemoparasitoses em pequenos animais domésticos e como zoonoses**. Rio de Janeiro: NDL.F. Livros, 2002.

ANDEREG, P.; PASSOS, L. Erliquiose canina: revisão. **Revista Clínica Veterinária**. São Paulo, n.19, p.31-38, 1999.

ALVES, MARCELO AUGUSTO MORAES KOURY. **Erliquiose monocítica canina subclínica,**

naturalmente adquirida – diagnóstico, aspectos clínico-laboratoriais, envolvimento renal e evolução com o tratamento / Marcelo Augusto Moraes Koury Alves. – Jaboticabal, 2013

BARSANTI, J. A. Genitourinary infections, p.626-646. In: Greene C.E. (Ed.), **Infectious Diseases of the Dog and Cat**. 2nd ed. W.B. Sauders, Philadelphia. 2006. 1387p.

BABO-TERRA, V. J. Epidemiologia, Diagnóstico e Tratamento das Hemoparasitoses de Cães e Gatos. **Ciência Animal Brasileira**. Suplemento, no5, I Congresso do Centro-Oeste de Veterinários de Pequenos Animais, novembro de 2004, Goiânia: UFG, 2004. p.73-77.

BIRCHARD, S. J.; SHERDING, R. G. **Manual Saunders: Clínica de Pequenos Animais**. 1ed. São Paulo: Roca, 1998. 1591p.

BIRCHARD S.J; SHERDING R.G. **Manual Saunders: Clínica de pequenos animais**. São Paulo, Roca. 2003, p.1015-1018.

BORIN S., CRIVELENTI L.Z, FERREIRA F.A. 2009. Aspectos epidemiológicos, clínicos e hematológicos de 251 cães portadores de mórula de Ehrlichia spp. Naturalmente infectados. **Arquivos Brasileiros de Medicina Veterinária e Zootecnia**. v.61, n.3, p.566-571, 2009

BRAGATO, N. **Fisiologia Renal e Insuficiência Aguda em Pequenos Animais: Causas e Consequências**. 2013. Seminários Aplicados – Programa de Pós Graduação em Ciência Animal, Universidade Federal de Goiás, Escola de Veterinária e Zootecnia, 2013.

BRAZ et al., PERFIL HEMATOLÓGICO DE CÃES NATURALMENTE INFECTADOS POR *Leishmania* spp. . ISSN 1981-5484 . ***Acta Veterinaria Brasilica*,** v.9, n.1, p.87-90, 2015

BREMER, W. G., SCHAEFER, J. J., WAGNER, E. R., EWING, S. A., RIKIHISA, Y., NEEDHAM, G. R., JITTAPALAPONG, S., MOORE, D. L., & STICH, R. W. (2005). Transstadial and intrastadial experimental transmission of Ehrlichia canis by male Rhipicephalus sanguineus. **Veterinary Parasitology**, 131(1–2), 95–105. https://doi.org/10.1016/j.vetpar.2005.04.030

BRUM, A. M. et al. 2012. Perfil eritrocitário e leucocitário de cães com doença renal crônica em relação à severidade da azotemia. **Vet. Not.,** Uberlândia, v.18. n. 1, p. 64-73, jan./jun. 2012

BUSH, B. M. **Interpretação de Resultados Laboratoriais para Clínicos de Pequenos Animais.** São Paulo. Roca, p.376, 2004.

CARVALHO, M. B. Semiologia do Sistema Urinário. Semiologia Veterinária: **A Arte do Diagnóstico**. p. 427- 448, 2002.

CARVALHO NETA, A.V., PAIXÃO, T.A., SILVA, F.L., SANTOS, R.L. Panoftalmite em cão com leishmaniose visceral: relato de caso. **Clínica Veterinária**, São Paulo, ano 12, n.66, p.52-56, 2007.

CASTRO, M. B.; MACHADO, R. Z.; AQUINO, L. P. C. T.; ALESSI, A. C.;COSTA, M. T. Experimental acute canine monocytic ehrlichiosis: clinicopathological and immunopathological findings. **Vet. Parasitol**., v. 119, p. 73-86, 2004.

CODNER E. C, CACECI T., SAUNDERS G. K., et al. 1992. Investigation of glomerular lesions in dogs whit acute experimentally induced Ehrlichia canis infection. **American Journal Veterinary Research**. 53(12):2286-2291.

COSTA, F.A.L.; GUERRA, J.L.; SILVA, S.M.M.S.; KLEIN, R.P.; MENDONÇA, I.L.; GOTO, H. CD4+ T cells participate in the nephropaty of canine visceral leishmaniasis. **Brazilian Journal of Medical and Biological Research,** v.33, p.1455- 1458, 2000. COSTA, A.S. et al. Síndrome nefrótica em cão secundária a Ehrlichia sp. **PUBVET**, Londrina, V.4, N. 12, Ed. 117, Art. 792, 2010.

ELLENPORT, C.R. Aparelho urogenital do carnívoro – orgãos uropoéticos. In:Sisson/Grossman. **Anatomia dos Animais Domésticos**. 5.ed., vol.02. Rio de Janeiro: Guanabara Koogan, cap. 53, p.1481-1493, 1986.

FEITOSA, M.M.; IKEDA, F.A.; LUVIZOTTO, M.C.R.; PERRI, S.H.V. **Aspectos clínicos de cães com leishmaniose visceral no município de Araçatuba – São Paulo (Brasil)**. Clínica Veterinária, São Paulo, ano 5, n.28, p.36-44, 2000.

FONSECA, G. K. et al. 2021. Estudo retrospectivo (2018-2019) de casos suspeitos de erliquiose canina atendidos na clínica-escola de medicina veterinária do UNIFESO. **REVISTA DE MEDICINA VETERINÁRIA DO UNIFESO** - v. 1, n.1, (2021) | ISSN

GONTIJO, C.M.F. & Melo, M.N. Leishmaniose Visceral no Brasil.. **Rev. Bras. Epidemiol**. Vol. 7, No 3, p. 346, 2004.

GOULD, D. J.; MURPHY, K.; RUDORF, H.; CRISPIN, S. M. Canine monocytic ehlichiosis presenting as acute blindness 36 months after importation into the UK. J. **Small Anim. Pract.**, v. 41, n. 6, p. 263-265, 2000.

GRAUER G.F. Canine glomerulonephritis: new thoughts on proteinuria and treatment. **Journal of small animal practice**, v.46, p.469-478, 2005.

GREENE, C. E. Ehrlichia and Anaplasma Infections. In: (Ed.). **Infectious diseases of the dog and cat.** 4. ed. Saint Louis: Elsevier, 2012. cap. 26, p. 227- 260.

GOMES, et al. PCR identification of *Leishmania* in diagnosis and control of canine leihmaniasis. **Veterinary Parasitology**, v.144, n.3-4, p.234-241, 2008.

GOMES, F. T.; BARROS, T. A.; ROSA, L. D.; CARVALHO, A. V.. **Levantamento parasitológico e sorológico de Leishmaniose em cães da Unidade de Controle de Zoonoses (UCZ) de Guaraí (TO)**. Medicus, v.1,n.1, p.1-9, 2019. DOI: http://doi.org/10.6008/CBPC26746484.2019.001.

HARRUS, S.; ALLEMAN, A. R.; BARK, H.; MAHAN, S. M.; WANER, T. Comparision of three enzyme-linked immunosorbant assays with the indirect immunofluorescent antibody test for the diagnosis of canine infection with Ehrlichia canis. **Vet. Microbiol.**, v. 86, p. 361-368, 2002.

HEEB, H.L.; WILKERSON, M.J.; CHUN, R.; GANTA,R.R. Large Granular Lymphocytosis, Lymphocyte Subset Inversion, Thrombocytopenia, Dysproteinemia, and Positive Ehrlichia Serology in a Dog. **JOURNAL of the American Animal Hospital Association**. Vol.39, July/August 2003.

IKEDA-GARCIA, F.A.; MARCONDES, M. Métodos de diagnóstico da leishmaniose visceral canina. **Clínica Veterinária**, São Paulo, ano 12, n. 71, p.34-42, 2007.

ISOLA, J. G. M. P.; CADIOLI, F. A.; NAKAGE, A. P. **Erliquiose Canina – revisão de literatura. Rev. Cient. Eletrôn. Med. Vet., v. 9, n. 18, p. 1-11, 2012.**

JUNIOR, F. A. F. X. CARACTERIZAÇÃO DAS ALTERAÇÕES MORFOLÓGICAS EM RINS DE CÃES SOROPOSITIVOS PARA LEISHMANIOSE VISCERAL. **Ciência Animal**, 26 (3); 24-36, 2016

LACERDA et al. 2017. **Perfil hematológico de cães (canis lupus familiaris) soropositivos para leishmania spp. atendidos no hospital veterinário de Uberaba – MG**, Nucleus Animalium, v.9, n.1, 2017.

LUNN, K. F. **The kidney in critically ill small animals**. Veterinary Clinics of North America Small Animal Practice, Philadelphia, v. 41, 2011. https://doi.org/10.1016/j.cvsm.2011.03.020

MACEDO, E. A. 2007. **Estruturas de células parasitadas por *Erlichia spp.*, métodos diagnósticos e histopatologia em órgãos de cães com erliquiose da micro-região de Uberlândia – MG.** Universidade Federal de Uberlândia – Faculdade de medicina veterinária. Uberlândia, Minas Gerais – Brasil, 2007.

MACHADO, R.Z. Erliquiose Canina. **Revista Brasileira de Parasitologia Veterinária.** v.13, supl.1, 2004.

MACHADO, G.F.; MUNARI, D.P.; VASCONCELOS, R.O. Immune response pattern of the popliteal lymph nodes of dogs with visceral leishmaniasis. **Parasitology Research**, v.107, p.605-613, 2010.

MARZOCCHI-MACHADO CM & LUCISANO-VALIM YM. **Clearance de imunocomplexos: papel do complemento e dos polimorfonucleares neutrófilos**. Medicina, Ribeirão Preto, 30:234-242, abr./jun. 1997

MENDONÇA, C. S.; MUNDIM, A. V.; COSTA, A. S.; MORO, T. V. **Erliquiose canina: alterações hematológicas em cães domésticos naturalmente infectados**. Biosci. J., v. 21, n. 1, p. 167-174, 2005.

MOREIRA, SIMONE MAGELA. **Estudo retrospectivo (1998-2001) da erliquiose canina em Belo Horizonte:** Avaliação clínica e laboratorial de infecções experimentais - Belo Horizonte: UFMG - Escola de Veterinária, 2001.

NAGATAW. B.; OLIVEIRAB. C. M.; VIOLM. A.; PANEGOSSIM. F. C.; FERRARIE. D.; BRESCIANIK. D. S.; PERRIS. H. V. Reatividade cruzada entre Leishmania spp. E Ehrlichia spp. por meio de técnicas sorológicas e moleculares. **Revista de Educação Continuada em Medicina Veterinária e Zootecnia do CRMV-SP**, v. 16, n. 3, p. 84-84, 11 dez. 2018.

NAGATA, WALTER BERTEQUINI. **Métodos estatísticos na avaliação de reações cruzadas entre Leishmania spp. e Ehrlichia spp. Por meio de técnicas sorológicas e moleculares.** Araçatuba: [s.n], 2017. 45f.il.

NEER, T. M, HARRUS S. 2006. Canine Monocytotropic Ehrlichiosis and Neorickettiosis (E. canis, E. chaff eensis, E. ruminatium, N. sennetsu, and N. risticii) infections In: Greene C. **Infectious Diseases of the Dog and Cat**. Philadelphia: Saunders Company, pp. 203-216.

MICHALICK, M. S. M.; GENARO, O. Leishmaniose visceral Americana. In: NEVES, D. P. **Parasitologia humana**. 11. ed. São Paulo: Atheneu, 2005.

PALTRINIERI, S., SOLANO-GALLEGO, L., FONDATI, A., LUBAS, G., GRADONI, L., CASTAGNARO, M., CROTTI, A., MAROLI, M., OLIVA, G., ROURA, X., ZATELLI, A., ZINI, E., 2010. Guidelines for diagnosis and clinical classification of leishmaniasis in dogs. **Journal of the American Veterinary Medical Association** 236, 1184–1191.

RIBEIRO, C. R.; GONÇALVES, C. A.; CRUZ, L. M.; GALERA, P. D. PREVALÊNCIA DA LEISHMANIOSE VISCERAL CANINA E COINFECÇÕES EM REGIÃO PERIURBANA NO DISTRITO FEDERAL – BRASIL. **Ciência Animal Brasileira / Brazilian Animal Science**, Goiânia, v. 20, n. 1, p. 1–8, 2019. Disponível em: https://www.revistas.ufg.br/vet/article/view/49589. Acesso em: 16 maio. 2022.

RODAS, NATÁLIA RODRIGUES. **Manifestações oculares na leishmaniose** / Natália Rodrigues Rodas. – Botucatu : [s.n.], 2011

SALZO, P.S. Aspectos dermatológicos da leishmaniose canina. **Nosso clínico**, São Paulo, ano 11, n.63, p.30-34, 2008.

SILVA, F. S. (2007). Patologia e patogênese da leishmaniose visceral canina. **Revista Tropical – Ciências Agrárias e Biológicas**, 1(1):20-31.

SILVA I. P. M., 2015. Erliquiose canina – revisão de literatura. **Revista Científica de Medicina**

Veterinária, Ano XXIV, 24:1-16.

SOUSA, V. R. F. et al. **Avaliação clínica e molecular de cães com erliquiose.** Ciência Rural, Santa Maria, v.40, n.6, p. 1309-1313, jun, 2010.

SKOTARCZAK B.2003. **Canine Ehrlichiosis. Annals of Agricultural and Environmental Medicine**, 10:137–141.

STITCH, R. W.; SCHAEFER, J. J.; BREMER, W. G.;NEEDHAM, G. R.; JITTAPALAPONG, S. Host surveys, ixodid tick biology and transmission scenarios as related to the tick-borne pathogen, Ehrlichia canis. **Vet. Parasitol**., v. 158, p. 256-273, 2008

TABET, A.F. et al. Comparação entre duas técnicas de biópsia renal guiadas por laparoscopia em eqüinos. **Brazilian Journal of Veterinary Research and Animal Science**, [s. l.], v. 42, n. 2, p. 150, 2005.

THOMPSON, M. F. et al. **Canine** bacterial urinary tract infection: New developments in old pathogens. **Revisit Vet**. J. v. 190: p. 22-27. 2011.

TORRES M.M. et al, **Associação da carga parasitária renal com achados laboratoriais em cães com leishmaniose visceral.** Ciência Rural, Santa Maria, v.43, n.5, p.894-896, mai, 2013

VALENTE, PÂMELA CRISTINA LOPES GURGEL, 2014. **Avaliação dos métodos diagnósticos e dos parâmetros hematológicos nas hemoparasitoses caninas no estado de Minas Gerais. /** Pâmela Cristina Lopes Gurgel Valente, - 2014. 58p: il.

ZANETTE, M. F. **Comparação entre os métodos de ELISA, imunofluorescência indireta e imunocromatografia para o diagnóstico da leishmaniose visceral canina.** 2006. 92f. Dissertação (Mestrado em Ciência Animal) – Faculdade de Odontologia, Curso de Medicina Veterinária, Universidade Estadual Paulista, Araçatuba, 2006.

ANEXO A

MEDICAL VET
laboratório veterinário

Análise No....: 001320281
Data da Coleta.: 21/08/2019
Nome do Animal.: TOY
Proprietário...: RHANIEL
Médico Vet.....: DRA. FABIANA VOLKWEIS
Clínica Vet....: UNICEPLAC - GAMA - FACIPLAC
Telefone.....: 3035-3914 GERAL

DADOS DO PACIENTE
Raça.....: SRD
Espécie..: CANINA

Idade.: 9 Ano(s) 0 Mes(es) 0 Dia(s)
Sexo..: MACHO

SOROLOGIA PARA LEISHMANIOSE (DILUIÇÃO TOTAL)

MÉTODO..: ENSAIO IMUNOENZIMATICO (ELISA)
MATERIAL UTILIZADO..: SORO SANGUÍNEO
KIT COM LICENÇA NO MAPA 7.434/2000, Partida 002/19 Val.: Setembro/2019

RESULTADO EXAME ELISA...: ***REAGENTE***
CUT OFF.....: ***0,221***
VALOR DA OD.: ***0,430***
INTERPRETAÇÃO:
REAGENTE: Densidade Óptica com valor acima do Cut off
INDETERMINADO: Resultado com valores intermediários, correspondente a zona cinza, onde os testes não foram capazes de determinar se é Reagente ou Não REAGENTE. Recomenda-se um novo teste aopós 30 dias do último exames, pois pode corresponder ao inicio da soroconversão, resções inespecíficas ou falência do sistema imune.
NÃO REAGENTE: Densidade óptica com valor abaixo do Cut off.

MÉTODO: REAÇÃO DE IMUNOFLUORESCÊNCIA INDIRETA (RIFI)
MATERIAL UTIL.:SORO
KIT COM LICENÇA NO MAPA 9347/2007, Partida no. 262 Val.: 02/2020

RESULTADO EXAME RIFI....: ***REAGENTE 1/40***

INTERPRETAÇÃO:
REAGENTE:Resultado com titulo igual ou superior a diluição 1:40.
NÃO REAGENTE..: Resultado sem titulos de anticorpos.

Interpretação dos resultados
A responsabilidade pela interpretação dos exames laboratoriais e seu impacto no prognóstico e na conduta clínica é de inteira e exclusiva responsabilidade do Médico Veterinário solicitante, uma vez que o exame laboratorial é apenas uma ferramenta complementar e deve ser avaliado tendo como base sinais clínicos, história clínica e dados epidemiológicos. Deve levar em consideração que exames laboratoriais não devem ser por si só, fator decisivo para conduta, devendo servir de apoio para uma melhor correlação Clínico-Patológica.
Amostra REAGENTE com baixas titulações, recomenda-se a solicitação de Exames complementares como RIFI com titulação plena ou total, PCR, imunoistoquímica ou o parasitológico Medula óssea
Pacientes assintomáticos recomenda-se, preferencialmente, utilizar como amostra material de medula.

Liberado eletronicamente por:

Dr.Ricardo Sampaio Marques
CRMV - DF 0795

Brasília,27/08/2019