Retratamento endodôntico: Relato De Caso

Isabela Aparecida Silva **MELO**[1]**,** Eduardo Telles de **MENEZES**[2] Renan Bezerra**FERREIRA**[3]

Resumo
O retratamento endodôntico consiste na realização de um novo preparo químico, reinstrumentação e reobturação dos condutos com finalidade de superar o insucesso da terapia endodôntica anterior. Com o intuito de aprimorar a desobturação e nova modelagem dos condutos, foram desenvolvidos diversos sistemas sendo eles mecanizados e manuais, foi criado um novo sistema Easy ProDesign Logic RT® onde apresentam secções transversais com hélice dupla ou tripla, que iram agir nos terços apicais, médio e cervical. Nesse estudo apresenta uma paciente melanoderma, sexo feminino, 49 anos compareceu a clínica da faculdade relatando sua queixa principal era um desconforto nos incisivos centrais, após exames clínicos e radiográficos, observou-se ter sido tratados endodonticamente e exposição do material obturador ao meio oral, possivelmente recontaminando os condutos, o tratamento de escolha foi retratamento convencional utilizando instrumentação manual e mecanizada, aplicando o sistema EasyProDesignLogic RT® .

Palavras- chave: Endodontia, instrumentação mecanizada,retratamento

[1]Acadêmica do curso de Odontologia da Uniceplac
(Centro Universitário Planalto Central Aparecido Santos)
[2] Mestre em Endodontia e Professor de Endodontia da Uni FACIPLAC
(Centro Universitário Planalto Central Aparecido Santos)
[3] Mestre e especialista em odontopediatria e ortodontia
Professor de odontopediatria e saúde coletiva da Uniceplac
(Centro Universitário Planalto Central Aparecido Santos)

- Os autores declaram não ter interesses associativos, comerciais, de propriedade ou financeiros, que representem conflito de interesse, nos produtos e companhias citados nesse artigo.

Categoria: Relato de caso
Área: Endodontia

Introdução

A endodontia é uma especialidade que envolve a etiologia, prevenção, diagnóstico e tratamento da região periapical.[1] Os objetivos básicos do tratamento endodôntico são, limpeza e modelagem dos sistemas de canais radiculares, bem como sua obturação tridimensional. A obturação adequada deve fornecer vedação hermética, prevenir a reinfecção e promover o processo de reparo biológico do tecido periapical.[2]Algumas condições favorecem o sucesso endodôntico de forma significativa, ausência de infecção periapical, preenchimento de raiz bem condensado. Quando há o insucesso da terapia endodôntica a principal causa é a persistência de infecção no sistema de canais radiculares. A reintervenção endodôntica é a opção de escolha na maioria destes casos, com o objetivo de estabelecer condições favoráveis ao processo reparador. [3]

O retratamento endodôntico pode variar desde um procedimento simples a bem complexo, ele é realizado sobre um dente que recebeu um tratamento endodôntico anterior e que resultou em uma condição que requer um novo tratamento, para a obtenção de um resultado favorável. [1]

Com o intuito de otimizar a desobturação e nova modelagem dos condutos foram desenvolvidos diversos sistemas, rotatórios e manuais . Basicamente, o retratamento consiste na realização de um

novo preparo químico, reinstrumentação e reobturação dos condutos com finalidade de superar o insucesso da terapia endodôntica anterior. [4]

Revisão de literatura

Os objetivos do tratamento endodôntico são fornecer em curto prazo, função, estética e prevenção de reinfecção.Estes objetivos são alcançados através de limpeza e modelagem completa, obturação de canais e restauração dos dentes afetados. [5] O principal objetivo do retratamento é recuperar o acesso ao forame apical por meio da remoção completa do material obturador do canal radicular, facilitando a limpeza a nova modelagem e a reobturação adequada.[2]

Através do elevado índice de sucesso que terapia endodôntica consegue alcançar, não é incomum o insucesso constatando se com sinais e sintomas como sensibilidade a percussão, dor, presença de fistulas ou imagens radiográficasperiapicais. [6]

Quando o tratamento endodôntico e retratamento são realizados, irritantes como materiais de preenchimento, polpa necrótica, bactérias, ou irrigantes podem ser introduzidos na região apical, essa extrusão pode levar ao aparecimento de dor e desconforto pós-operatório, esses materiais podem ser consequentes pela inflamação pós-operatória. [7]

As opções de tratamento incluem retratamento convencional, cirurgia perirradicular, ou extrações, ainda que, atualmente o tratamento mais favorável é o convencional por ser uma abordagem mais conservadora, [8] diversas métodos tem sido desenvolvidos para remover o preenchimento dos materiais como , limas manuais e sistemas mecanizados além de, diferentes combinações de protocolos que podem se fazer a remoção do material de preenchimento ainda mais efetivo.[9]

Com o intuito de aperfeiçoar a desobturação e nova modelagem dos condutos, recentemente foi desenvolvido um novo sistema Easy ProDesing Logic RT® (Easy, Jardinópolis, Belo Horizonte - MG, Brasil) que possui três limas 30.10, 25.08, e 20.06, onde apresentam secção transversal com hélice dupla e tripla , que iram agir nos terços apical , médio e cervical. [10]

Relato do Caso Clínico

Paciente SEM 49 anos, sexo feminino, melanoderma, procurou atendimento a clínica odontológica Centro Universitário Planalto central Aparecido dos Santos relatando sua queixa principal era um desconforto estético dos incisivos centrais. Foram realizados anamnese, exames extra e intra-oral e exames radiográficos. Através das radiografias constatou se que os elementos 11 e 21 já haviam sido tratado endodonticamente há aproximadamente um ano ,(fig 1), observou se exposição do material obturador possivelmente recontaminando os condutos.

Figura 1 – Raio-x Inicial

Figura 2 - Odontometria

Foi traçado o plano de tratamento pelo acadêmico responsável pelo caso, iniciando na primeira sessão, comradiografias periapical inicial onde se obteve o comprimento exploratório de trabalho e odontometria(fig.2). Sob efeito da anestesialidocaína 2% 1:100.000 epinefrina (DFL Taquara, Rio de Janeiro, RJ, Brasil) foi feito o isolamento absoluto, (fig.3), remoção do tecido cariado com a broca esférica (KG Sorensen, Cotia, SP, Brasil); através da odontometria obteve-se que o elemento 11 tendo comprimento exploratório de trabalho 17,5mm e no elemento 21 comprimento exploratório de trabalho 17mm, iniciando a remoção da gutta percha contaminada com as limas rotatórias EasyLogic RT® (Easy, Jardinópolis, Belo Horizonte - MG, Brasil) 25 mm sequência 30.10 torque 4N e 900 RPM, 25.08 torque 4Ne 900 RPM e 20.06 torque 1,5N e 350RPM, a limpeza dos canais radiculares com hipoclorito de sódio (NaClO 1%, solução de Milton, Asfer) promovendo sua ação bactericida. Após a desobturação dos condutos foi feita a limpeza das paredes dos condutos com EDTA (Biodinâmica, Ibiporã, PR, Brasil) em gel por quatro minutos e lima ker , a conduta clínica foi medicação intra canal com hidróxido de cálcio PA (Biodinâmica, Ibiporã, PR, Brasil) e restauração provisória com ionômero de vidro Maxxion R (dentscareJoinvilleSC).

Figura 3 – Isolamento Absoluto

Na segunda sessão foi removida toda a medicação intra canal, e realizada a prova do cone principal 45 com comprimento de trabalho exploratório, (fig.4), e cimento MTA Fillapex (Angelus® Londrina PR, Brasil) na radiografia apresentou se 1 mm aquém do ápice. Iniciou-se a obturação dos condutos com quatro cones secundários em cada conduto com MTA Fillapex (Angelus® Londrina PR, Brasil), (fig.5), foi feita condensação lateral

ativa com condensador de paiva frio e corte dos cones com condensador de paiva quente. Após a obturação dos condutos foi realizada a remoção dos resíduos de guta percha com algodão e álcool 70 % realizou-se a restauração provisória com ionômero de vidro Maxxion R (dentscare Joinville SC).

Figura 4 - Conometria

Figura 5 – Prova da Obturação

Na terceira sessão foi removida a restauração provisória e removido 1/3 da guta percha com broca largo #1, #2, #3, (fig.6) e logo realizou se radiografia periapical.

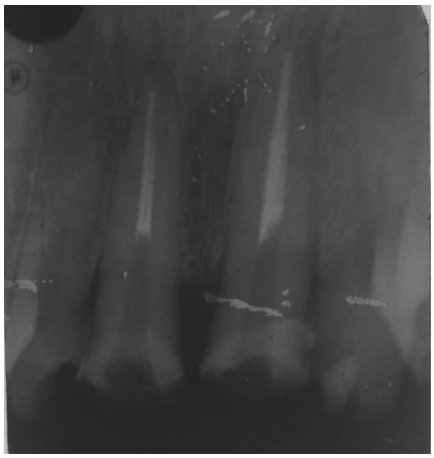

Figura 6 – Raio-x Final

Foi feita a escolha do pino de fibra de vidro exacto (Angelus® Londrina, PR, Brasil) que obteve maior travamento número #3 e #3. Assim foi colocado imerso no álcool 70% para desinfecção, logo após o condicionamento com ácido fluorídrico a 10% (FGM, Joinville,Santa Catarina, Brasil) por 1 minuto, lavagem abundante e aplicação de uma camada de silano (FGM, Joinville,Santa Catarina, Brasil) aguardando por 3 minutos.

Após foi feita uma camada de adesivo (Magic BOND DE, coltene®) e fotoativação por 40 segundos,condicionamento da dentina intra radicular com ácido fosfórico a 37% (Condor 37 ,FGM, Joinville,Santa Catarina, Brasil) por 20 segundos, lavagem abundante e secagem com cone de papel e aplicação de uma fina camada de adesivo e fotoativação por 40 segundo (fig.7) . Com cimento allcem core (FGM, Joinville,Santa Catarina, Brasil) foi levado ao conduto e posicionado o pino de fibra de vidro e feita a fotoativação por 1 minuto. Com auxilio de broca 2200 (KG Sorensen, Cotia, SP, Brasil)foi feito o corte dos pinos e preparo coronário para receber coroa provisória(fig.8), através da realização de um

enceramento foi confeccionado coroa provisória com resina acrílica. Após remoção dos excessos, realizou-se o polimento e o acabamento com taça de borracha e ajuste oclusal(fig.9).A paciente segue em acompanhamento odontológico.

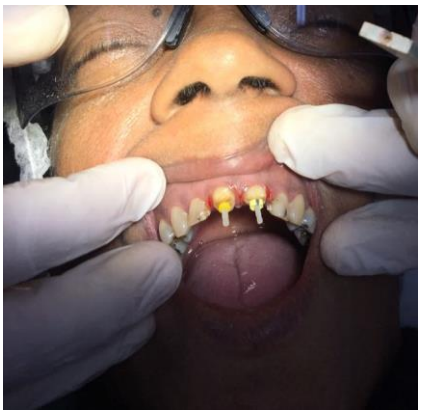

Figura 7– Cimentação dos pinos de Fibra de Vidro

Figura 8 – Dentes com os Preparos

Figura 9 – Provisórios Cimentados

Discussão

Considerando um dos fatores que podem interferir no sucesso do retratamento endodôntico é a quantidade de guta percha e do cimento endodôntico no conduto. Consequentemente, deve-se remover a maior quantidade de material para facilitar a limpeza, a remodelagem e a reobturação do conduto radicular.[10,11,12]

Segundo Souza em 2018 [12], em seu estudo não foi encontrado nenhum sistema que foi capaz de remover completamente o material obturador das paredes do canal radicular mas no estudo de Morzado[6], relataram que através de imagens radiográficas demonstraram presença proporcional de material obturador remanescentes nos canais radiculares, tanto na técnica manual quanto a mecanizada.

Diversos recursos tem sido propostos para avaliar a eficácia dos instrumentos endodôntico durante o retratamento dos canais radiculares, com o intuito de otimizar e diminuir sessões clinicas para o retratamento dos canais radiculares. Dentre eles os reciprocantes, onde os instrumentos giram no sentido anti-horário e horário com 120° de diferença entre os movimentos. [11]

Autores relataram em seus estudos que o uso de instrumentos com níquel-titânio tem reduzido o tempo de trabalho, e em alguns casos se mostraram mais eficazes que os instrumentos manuais .[13,14,15]

Dentre alguns estudos consideram-se que os instrumentos rotatórios possuem mais eficácia que os manuais pois, apresentam paredes limpas ao utilizar esse

instrumento.[6,2,9]

E Souza [12] demonstrou que os instrumentos rotatórios reciprocantes apresentaram menor tempo de trabalho que os manuais e rotatórios contínuos.

Considerando os avanços tecnológicos, mais estudos devem ser realizados para investigar novos instrumentos e dispositivos a melhorar a prática endodôntica diária e fornecer mais segurança e melhor agilidade. [11]

Conclusão

Existem diversas técnicas e sistemas para o retratamento endodôntico, todasapresentam suas vantagens e desvantagens. O sistema EasyProDesign RT® demonstrou, ser uma técnica simples e segura para a desobturação dos canais radiculares, oferecendo ótima capacidade de preparo cirúrgico e limpeza dos condutos com menor tempo de preparo.

Endodontic Retreatment: Case Report

Abstract

The endodontic retreatment consists in the accomplishment of a new chemical preparation, another instrumentation and obturation of the conducts in order to overcome the failure of the previous endodontic therapy. In order to improve the unveiling and new modeling of the conduits, several systems were developed, being mechanized and manual, a new Easy ProDesign Logic RT® system was created where they have transversal sections with double or triple cutting surface, that will act in the apical thirds, medium and cervical. In this study, a patient with a, female, 49 years of age attended the college clinic, reporting her main complaint was a discomfort in the central incisors, after clinical and radiographic examinations, she was observed to have been treated endodontically and exposure of the filling material to the oral medium, possibly recontamination of the conducts, the treatment of choice was conventional retreatment using manual and mechanized instrumentation, applying the Easy ProDesign Logic RT system®.

Descriptors: Endodontics, mechanized instrumentation, retreatment

Referências

1. Alexandrino, D .Desobturação de canais radiculares uma revisão.São Carlos

2. Vidal FT, Nunes E, Horta MCR, Freitas da MRLSF, Silveira FF, Evaluation of three different rotary systems duringendodontic retreatment-Analysis by scanning electron microscopy . J ClinExp Dent.2016;8(2)e125-9.

3. Sydney GBO, Denozio MD, Batista A, Ramos JM de O, Travassos R. Retratamento: Protaper para retratamento x técnica hibrida manual. Robrac 2008 17(44): 166-

4. Agnes MG, Fachin EVF. Retratamento Endodôntico: uma revisão de literatura. Universidade Federal do Rio Grande doSul , Porto Alegre 2009

5. Mahmoud Torabinejad, DMD, MSD, PhD;Shane N. White, BDentSc, MS, MA, PhDFariniuk LF, WhestphalenEndodontic treatment options afterunsuccessful initial root canal treatment review. JADA 2016:

6. Morzado DSB,Hussne PR, Nishiyama KC, Bodanezi A, Câmara AS, Efetividade de um sistema rotatório para retratamento na remoção da obturação de canais radiculares. REV ASSOC PAUL CIR DENT 2014;68(3):202-7

7. Obeid MF,Elgendy AA, Efficacy of three NieTi rotary systems for removal of filling materials from root canal system of extracted teeth. Tanta Dental Journal 12 (2015) 259e264

8. ShrivastavaN ,Shrivastava A , Bhandar M , Mishra SEfficacy of three different instruments for gutta-percha removal in root canal retreatment International Journal of Applied Dental Sciences 2018; 4(2): 72-75

9. Castro de RF ,Melo do JSS , Junior de LCLD, Silva EJN , Brandão da JMS , Evaluation of the efficacy of filling material removal and re-filling after different retreatment procedures Braz. Oral Res. 2018;32:e94

10. Santos dos NB, Pereira KCR, Comparação da eficácia de dois sistemas rotatórios na desobturação endodôntica.Palhoça ,2018.

11. Farianiuk LF, Westphalen UPD, Neto da UXS Carneiro E, Filho FB, Fidel SR, Fidel RAS. Efficacy of Five Rotary Systems of versus Manual Instrumentation During Endodontic Retreatment. Braz Dent J(2011)22(4):294-298

12. Souza de OS, Gonçalves OCL, Marques FAA, Junior ECS,Garcia da LFR, Carvalho de FMA .Root canal retreatment using reciprocating and contínuos Rotary nickel-titanium instruments .European Journal of dentistry october,5,2018,IP:177.202.189.196.

13. Hulsmann M, Bluhm V. Efficacy, cleaning ability and safetyof different rotary NiTi instruments in root canal retreatment.International Endodontic Journal, 37, 468–476, 2004.

14. Baldi RL. O emprego dos instrumentos rotatórios de níquel titânio no retratamento dos canais radiculares : Revisão da literatura. Joinville, 2010

15. AlakabaniTFFaus-LlácerV, Matoses VF. Evaluation of the time required to perform three retreatment techniques with dental microscope and ultrasonic activation for removing filling material from the oval root canal JClinExp Dent. 2018;10(8):e810-4.

16. Alves FRF, Ribeiro TO, Moreno JO, Lopes HP.Comparison of the efficacy of nickel-titanium rotary systems with or gutta-percha in the apical third,BMC oral Health 2014,14:102without the retreatment instruments in the removal of.