UNICEPLAC

CURSO DE MEDICINA VETERINÁRIA

DERIK WILLIAN FERNANDES MARINHO

EXENTERAÇÃO TRANSPALPEBRAL EM SUÍNO – RELATO DE CASO

GAMA- DF
2019

DERIK WILLIAN FERNANDES MARINHO

EXENTERAÇÃO TRANSPALPEBRAL EM SUÍNO – RELATO DE CASO

Trabalho de Conclusão de Curso para avaliação no componente curricular TCC II, do Centro Universitário do Planalto Central Apparecido dos Santos, na área de cirurgia veterinária.
Orientador: Prof MSc Guilherme Kanciukaitis Tognoli.

GAMA – DF
2019

DERIK WILLIAN FERNANDES MARINHO

EXENTERAÇÃO TRANSPALPEBRAL EM SUÍNO- RELATO DE CASO.

Trabalho de Conclusão de Curso para avaliação no componente curricular TCC II, do Centro Universitário do Planalto Central Apparecido dos Santos, na área de cirurgia, aprovado em 14/06/19.

Banca Examinadora:

Prof. MSc. Guilherme Kanciukaitis Tognoli

Orientador

Profa. MSc. Carolina Mota Carvalho

Fabiana Volkweis

Profa MSc. Fabiana Sperb Volkweis

Gama – DF
2019

LISTA DE FIGURAS

Figura 1 – Pré operatório de enucleação transpalpebral em um suíno da raça Piau. Observa-se agulha posicionada na comissura lateral de olho esquerdo para bloqeuio retro-bulbar (seta branca). 8

Figura 2 - Olho esquerdo em suíno da raça Piau. Observa-se a presença de secreção aquosa semelhante à lágrima, próximo a comissura medial do olho (seta preta). 9

Figura 3 – Região ocular esquerda de suíno da raça Piau. Observa-se gaze utilizada como freno na comissura medial (seta Branca) e sutura de padrão contínuo periosteal em rebordo orbitário em forma de tela com fio de náilon 2-0. 10

Figura 4 - Pós-operatório imediato de exenteração transpalpebral em olho esquerdo em suíno da raça Piau. Observa-se gaze utilizada como dreno na comissura medial (seta branca) e dermorrafia com fio de náilon 2-0 em padrão de Sultan (seta preta)..... 11

Figura 5 - Cicatriz cirúrgica do olho esquerdo de suíno da raça Piau submetido à exenteração transpalpebral. Observa-se cicatrização total do ferimento cirúrgico após um mês (seta preta). 14

LISTA DE ABREVIATURAS E SIGLAS

S.I.D – Uma vez ao dia

SUMÁRIO

RESUMO 6
1. INTRODUÇÃO 6
2. RELATO DE CASO 7
3. DISCUSSÃO 11
4. CONSIDERAÇÕES FINAIS 14
REFERÊNCIAS 15

EXENTERAÇÃO TRANSPALPEBRAL EM SUÍNO - RELATO DE CASO

DERIK WILLIAN FERNANDES MARINHO[1]
GUILHERME KANCIUKAITIS TOGNOLI[2]

[1] – Graduando em Medicina Veterinária do Centro Universitário do Planalto Central Apparecido dos Santos, Gama – DF
[2] – Professor de Medicina Veterinária do Centro Universitário do Planalto Central Apparecido dos Santos, Gama – DF

RESUMO

As cirurgias oftálmicas em animais de produção estão quase sempre relacionadas ao valor econômico do animal. A maioria dos procedimentos cirúrgicos são para intervenção em órbita, pálpebras, membrana nictitante, sistema nasolacrimal e conjuntiva. Entre as cirurgias oftálmicas, destaca-se a enucleação, exenteração e evisceração. A exenteração visa a remoção de globo, conteúdo orbitário e pálpebras. O sistema visual dos vetebrados é bastante complexos, composto pelas túnicas fibrosa, vascular e nervosa. Além destas, existem os anexos oculares que são glândulas acessórias, pálébras, cílios, conjuntiba, aparelho lacriamal e músculos extraoculares. Em suínos, roedores de laboratórios e ruminantres, existe uma particularidade anatômica, que é a presença de uma glândula sudorípara modificada denominada glândula de Harder que é responsável pela produção de secreções lipídicas que participa da composição do filem lacrimal. No dia 12 de março de 2018, foi encaminhado a um serviço veterinário no Distrito Federal um suíno da raça Piau, que após ser encontrado em sua baia com sinais de briga apresentou úlcera de córnea no olho esquerdo. Após ser instituido um tratamento clínico terapêutico o animal não apresentou melhora e foi submetido a um procedimento de anucleção transpalpebral. Ao cabo de dois dias o animal apresentava cicatrização parcial e a presença de uma secreção trasnlúcida, advinda da glândula de Harder. Em outro serviço veterinário, o animal foi submentido ao procedimento de exenteração transpalpebral. Após 30 dias da técnica de exenteração transpalpebral o animal apresentava cicatrização total da ferida cirúrgica e ausência da secreção originária da glândula de Harder. Deve-se levar em consideração a existência dessa particularidade anatômica, visto que a presença do globo ocular a produção de lágrima não é mais necessária.
Palavras-chave: Enucleação transpalpebral. Glândula de Harder. Cirurgia. Tratamento.

1. INTRODUÇÃO

A realização de cirurgias oftálmicas em grandes animais estão quase sempre relacionadas ao valor econômico do animal. A maioria dos procedimentos cirúrgicos são para intervenção em órbita, pálpebras, membrana nictitante, sistema nasolacrimal e conjuntiva (VERMUNT, 1984).

A enucleação (remoção do globo ocular), exenteração (remoção do globo ocular, conteúdo orbitário e pálpebras) e evisceração (remoção do conteúdo intraocular), são opções cirúrgicas com indicações específicas. A enucleação é a opção de escolha quando há

neoplasia intraocular, traumas perfurantes no bulbo, glaucomas não responsivos a terapia, endofitalmites e pan-oftalmites intratáves (SLATTER, 2008).

A exenteração é indicada em casos que há infecção orbital, neoplasia que tenha se estendido além do globo ocular, pois esta, proporciona uma maior remoção de conteúdo intra-orbital, além de manter a superfície do globo ocular isolada, evitando assim uma possível contaminação de outras estruturas oculares durante a realização da técnica (SLATTER, 2013).

O procedimento de exenteração transpalpebral pode ser utilizado em qualquer espécie. Sua diferença para a conjuntival lateral é que na exenteração, as pálpebras são suturadas com um padrão de sutura simples contínuo e a dissecação na órbita é feita através da pele da pálpebra e inicialmente fora dos músculos extraoculares (SLATTER, 2013).

O olho é composto por três túnicas observadas em todos os vertebrados, a camada externa, denominada túnica fibrosa (córnea e esclera); a camada média sendo a túnica vascular (íris, corpo ciliar e coroide); e a camada mais interna ou túnica nervosa (retina) (FEITOSA, 2014).

Ainda como componentes oculares, as glândulas acessórias, pálpebras, cílios, conjuntiva, aparelho lacrimal e músculo extraoculares são estruturas anexas que completam a complexa estrutura do sistema visual (LAUS, 2009).

Dentre esses anexos oculares, destaca-se para o presente estudo a glândula Harder, que está localizada entre a terceira pálpebra e o bulbo do olho, a sua maior porção fica localizada na parte medial da órbita em uma fossa do osso lacrimal (SISSON e GROSSMAN, 2012). As funções desta glândula na maioria dos animais que a possuem são lubrificação do olho, secreção de feromônios, secreção de fatores de crescimento, osmorregulação, foto proteção e termorregulação (CHIEFF, *et. al.*, 1993). Ruminantes, suínos e roedores de laboratório possuem como particularidade anatômica esta glândula (FRANDSON *et al.*, 2016).

Este trabalho tem como objetivo relatar um procedimento de exenteração transpalpebral em suíno da raça Piau, posteriormente a uma cirurgia em que a técnica emprega foi a de enucleação transpalpebral em que não foi removida a principal glândula produtora do filme lacrimal denominada glândula de Harder, fazendo com que o animal apresentasse secreção lacrimal no período pós-operatório, demonstrando desta forma a importância do conhecimento anatômico para o sucesso da técnica cirúrgica empregada.

2. RELATO DE CASO

No dia 12 de março de 2018, foi encaminhado ao serviço veterinário, um suíno da raça Piau, que após sem encontrado em sua baia com sinais de briga, apresentava úlcera de córnea

no olho esquerdo, momento no qual optou-se por tratamento conservador a base de flunixin-meglumine (1,1mg/kg) pela via intramuscular, s.i.d, durante 5 dias e sulfametoxazol com trimetoprim (1ml/kg) IM, s.i.d, durante 5 dias além da utilização de um produto tópico (pomada) a base de oxitetraciclina e piroxicam.

Após 5 dias de tratamento sem sucesso não houve melhora clínica do animal, e a ferida apresentava miíase. Diante desse quadro foi optou-se pelo tratamento cirúrgico com a utilização da técnica de enucleação transpalpebral. Após a sedação do animal utilizando azaperone (2mg/kg) associado à morfina (0,5mg/kg) administrados pela via intramuscular (IM), o animal foi posicionado em decúbito lateral direito e o realizou-se a anestesia através de bloqueio retro-bulbar do nervo óptico com lidocaína 2% com vasoconstritor (5mg/kg).

Figura 1 – Pré-operatório de enucleação transpalpebral em um suíno da raça Piau. Observa-se agulha posicionada na comissura lateral de olho esquerdo para bloqeuio retro-bulbar (seta branca).

Fonte: Arquivo Pessoal.

No trans-operatório, foi administrado, em infusão contínua, metronidazol (20mg/kg) endovenoso como profilaxia antibiótica. A cirurgia foi feita como descritas por Slatter (2013) . Por fim, foi fixado um dreno utilizando uma parte de uma soda de Foley. No pós-operatório foi administrado anti-inflamatório a base de flunixin-meglumine (1,1mg/kg) pela via intramuscular SID, durante 5 dias e o sulfametoxazol com trimetoprim (1ml/15kg) IM SID, por 5 dias como antibiótico terapia. Após a cirurgia o animal ficou isolado em uma baia em observação e o curativo era realizado com pomada a base de oxitetraciclina e piroxicam, além de unguento como agente repelente. Após 2 dias de procedimento cirúrgico, o próprio animal retirou o dreno.

Ainda no período pós-operatório foi observado que houve cicatrização parcial da ferida e uma secreção translúcida aquosa semelhante à lágrima drenava da ferida cirúrgica FIGURA 2), sugerindo que a glândula de Harder não fora retirada no procedimento. Dessa forma, o animal foi encaminhado a outro serviço veterinário para nova intervenção cirúrgica em que foi realizada exenteração transpalpebral com a retirada da glândula de Harder.

Figura 2 - Olho esquerdo em suíno da raça Piau. Observa-se a presença de secreção aquosa semelhante à lágrima, próximo a comissura medial do olho (seta preta).

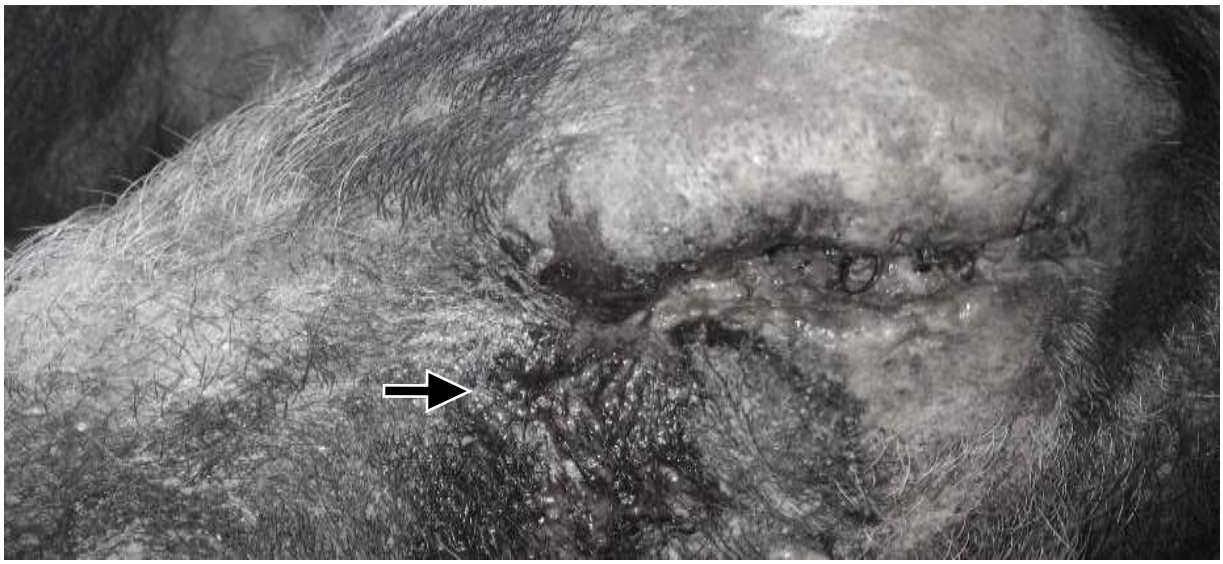

Fonte: Arquivo Pessoal

A antibioticoterapia e o protocolo anestésico realizado foram realizados como já descrito anteriormente com o adicional de administração de cetamina (8mg/kg) pela via IM. Como terapia de apoio foi administrada solução Ringer Lactato de sódio pela via intravenosa (veia auricular) na velocidade de 5ml/kg/h.

Após o preparo da região com lavagem com água e sabão e posterior anti-sepsia com clorexidina alcoólica, panos de campos plásticos fenestrados estéreis foram posicionados e fixados com pinças Backhaus a fim de evitar contaminação. Foi realizada incisão elíptica com auxílio de bisturi da ferida já existente e procedeu-se a divulsão dos tecidos subjacentes com tesoura Metzenbaum e pinça hemostática de Crille.

Posteriormete a identificação da glândula de Harder, efetuou-se sua exérese e, adicionalmente, a cavidade orbitária foi inspecionada, momento em que foi possível notar a presença de músculos extra-orbitários e resquício de esclera e retina caudais juntamente ao nervo óptico. As estruturas citadas foram removidas e procedeu-se a hemostasia dos vasos

sangrantes com fio de náilon 2-0. A lavagem da órbita foi realizada com solução de iodo tópico 1% diluído com solução de cloreto de sódio 0,9% (NaCl 0,9%) na proporção 1:1000.

Terminada a lavagem, procedeu-se a síntese. Para essa etapa foi realizada uma sutura com fio de náilon 2-0, em padrão contínuo do rebordo orbitário em um padrão de tela e então disposta uma gaze estéril para derribamento e atuação como dreno temporário (FIGURA 3) pois a ferida foi classificada como infectada. A aproximação de tela subcutânea foi realizada com fio de ácido poliglicólico 2-0 em padrão de sutura simples contínuo e zigue-zague. Para a dermorrafia, optou-se pela disposição de pontos de Sultan (em X) com fio de náilon 2-0 (FIGURA 4).

Figura 3 – Fotografia Intraoperatória de região ocular esquerda de suíno da raça Piau. Observa-se gaze utilizada como freno na comissura medial (seta Branca) e sutura de padrão contínuo periosteal em rebordo orbitário em forma de tela com fio de náilon 2-0.

Fonte: Arquivo Pessoal

Figura 4 - Pós-operatório imediato de exenteração transpalpebral em olho esquerdo em suíno da raça Piau. Observa-se gaze utilizada como dreno na comissura medial (seta branca) e dermorrafia com fio de náilon 2-0 em padrão de Sultan (seta preta).

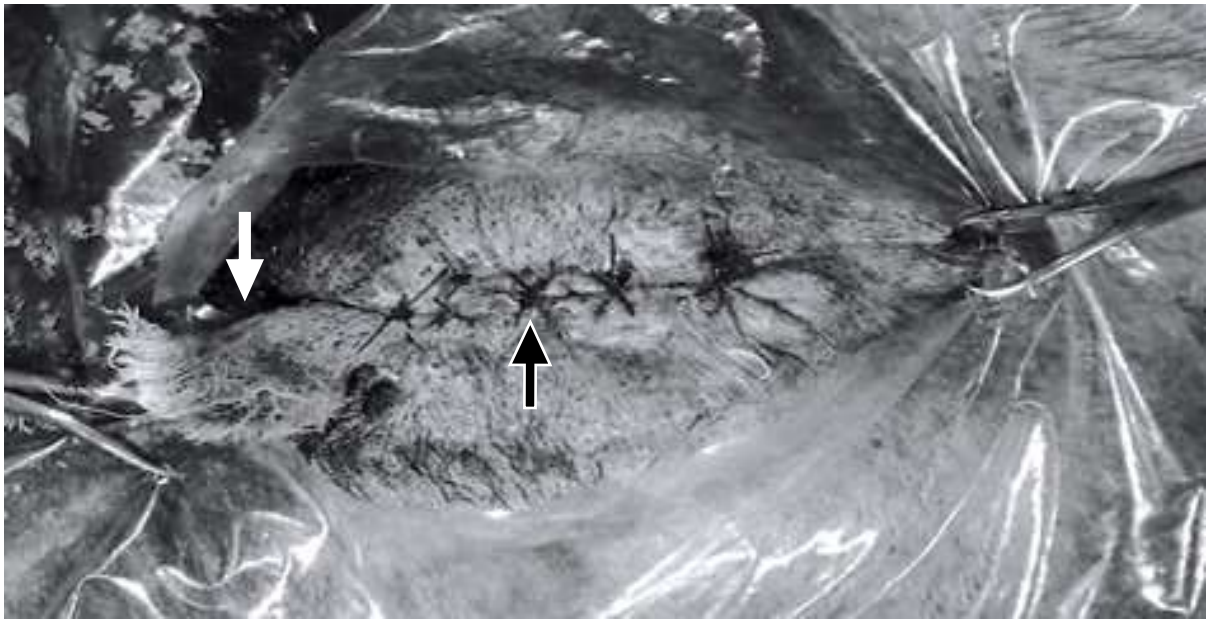

Fonte: Arquivo Pessoal.

No pós-operatório a flunixin-meglumina foi utilizada como agente anti-inflamatório e analgésico e mais uma vez o sulfametoxazol e trimetoprina foram utilizados como antibiótico terapia todos na mesma posologia mencionadas anteriormente, pois era o único recurso disponível na propriedade de origem do animal. O curativo foi feito com produto tópico a base de oxitetraciclina e piroxicam , além de unguento como repelente. Após uma semana de cirurgia o dreno foi retirado e a cicatrização total aconteceu no dia 04 de maio de 2018, um mês após o segundo procedimento.

3. DISCUSSÃO

O presente estudo relata um caso de exenteração transpalpebral em um suíno da raça piau, que ao ser encontrado em sua baia com sinais de briga apresentou ulceração corneana traumática, informação essa que condiz com a afirmação de Kawamoto et al. (2011) estes afirmam que a etiologia das úlceras de córnea podem ser por exposição a materiais nocivos,

corpos estranhos, deformidades anatômicas palpebrais, problemas congênitos, produção insuficiente de lágrimas e trauma.

De acordo com Fossum (2019), o tratamento clínico para a ulceração de córnea inclui administração tópica de atropina, antibióticos tópicos e sistêmicos em que este último deve ser de largo espectro como a oxitetraciclina, substância essa utilizada durante todo o tratamento do paciente. Ainda segundo afirma a mesma com a autora, os antibióticos sistêmicos a serem empregados podem ser amoxicilina, cefalexina ou cefpodoxime, fármacos esses não utilizados pois não havia disponibilidade da propriedade em questão e o animal foi submetido antibiótico terapia sistêmica, curativo com produto tópico a base de oxitetraciclina, que é um antibiótico do grupo das tetraciclinas que são bacteriostáticos de amplo espectro de ação (SPINOSA *et al.*, 2016) associado ao uso sistêmico de sulfametoxazol e trimetropina (1ml/kg, IM SID, por 5 dias). O trimetropim pode ser usada isoladamente, porém sua associação com sulfas é vantajosa, devido ao efeito sinérgico e a associção apresentar menor incidência de resistência bacterina. A associação entre sulfa e trimetoprim tem um espectro de ação amplo, atuando em bactérias gram-positivas e gram-negativas (SPINOSA *et al.* 2016)

No tratamento conservador, pode-se fazer o uso de fármacos analgésicos e anti-inflamatórios, assim, optou-se pela administração de flunixin-meglumine (1,1mg/kg, IM SID, por 5 dias), um anti-inflamatório não esteroidal inibidor potente de ciclooxigenase e com atividade analgésica e antipirética como indicado por Plumb e Pham (2008) associado ao piroxicam e unguento como agente repelente. Em caso de insucesso da terapia médica (sem revascularização da córnea ou aumento da perfuração), como ocorrido neste relato, indica-se a cirurgia a fim de reparar ou remover-se o bulbo e/ou seus anexos (FOSSUM, 2015).

Após cinco dias de tratamento clínico o animal não apresentou evolução satisfatória e evidenciou-se miíases no olho acometido. Desta forma, foi submetido a procedimento cirúrgico de enucleção transpalpebral. A enucleação é a opção de escolha quando há neoplasia intraocular, traumas perfurantes no bulbo, glaucomas não responsivos a terapia, endofitalmites e pan-oftalmites intratáves (SLATTER, 2008).

A sedação do animal foi feita com azaperone (2mg/kg). Este, é da classe das butirofenonas muito utilizados em suínos, produz grande efeito comportamental nesse grupo animal, reduzindo agressividade (MUIR e HUBBEL, 2001). Associado à morfina (0,5mg/kg) aplicados pela via intramuscular (IM), sendo este um agente opióide potente capaz de causar anlagesia para dores leves a intensas (LUMB e JONES, 2017).

Como anestesia complementar, administrou-se lidocaína 2% com vasoconstritor na região retro-bulbar, como indicado por Klauman e Otero (2013) com o objetivo de bloquear

os nervos troclear, abducente, oculomotor e óptico, causando analgesia completa e acinesia do bulbo ocular.

No período pós-operatório, foi observado que a ferida cirúrgica estava parcialmente cicatrizada e uma secreção aquosa semelhante a lágrima estava sendo drenada, fato este que sugeriu a presença de glândula produtora da lágrima. As pálpebras dos suínos são relativamente espessas e com movimentação limitada. Na margem palpebral há muitas glândulas sudoríparas modificadas chamadas de glândulas tarsais ou também de glândulas de Meibomius, as quais secretam seu conteúdo perto da junção mubcocutânea da pálpebra (FRANDSON *et al*., 2016).

Uma particularidade anatômica da espécie suína é a presença da glândula de Harder que é uma glândula profunda da membrana nictitante responsável pelas secreções lipídios e fatores de crescimento (SISSON e GROSSMAN, 2012; GELLAT, 2014), dessa forma, acreditou-se que a mesma não havia sido removida na primeira intervenção, fato este confirmado na segunda cirurgia.

Diante disso, avaliado por outro cirurgião, o animal foi submetido a outro procedimento cirúrgico, agora a exenteração transpalpebral, para a excisão da glândula de Harder e dos anexos remanescentes. A exenteração envolve a remoção da conjuntiva, periorbital, músculos extra-oculares e bulbo. Em um caso de tumor orbital pode ser extendida até o periósteo. A depressão orbital após essa técnica fica mais marcada, devido a grande remoção do conteúdo orbitário (GELATT, 2014), desta forma, utilizou-se um padrão de sutura em tela para amenizar a depressão não estética com fio de náilon.

O objetivo geral da drenagem é facilitar o processo de cicatrização. Os drenos artificiais podem ser classificados como passivos ou ativos. Os passivos, baseiam-se nas ações de capilaridade para retirada do líquido da ferida, enquanto os ativos são sistemas fechados de aspiração que removem o líquido por pressão negativa. As indicações para utilização de drenos são diversas: quando debridamento for incompleto e os corpos estranhos forem parmanecer em estruturas impossibilitadas de serem removidas como tendões e ossos; se houver inevitável contaminação maciça; viabilidade tecidual questionável; drenar líquidos ou gases (HENDRICKSON, 2010; OLIVEIRA, 2012). Como observado neste paciente, a ferida era classificada como infectada e apresentava considerável espaço morto, logo a utilização de gaze estéril se fez necessária para drenagem da ferida cirúrgica de forma passiva por capilaridade através da tarsorrafia parcial.

De início a exenteração se difere da técnica conjuntival, pois na primeira as pálpebras são suturadas em uma padrão simples contínuo e em seguida a dissecção na órbita é feita através da pele da pálpebra externamente aos músculos extra-oculares (SLATTER, 2013).

Apesar do animal já ter passado por um procedimento de enucleação transpalpebral, a exenteração neste caso se mostrou ainda mais eficiente, pois no momento da inspeção da ferida cirúrgica notou-se além da glândula de Harder, músculos extra-oculares, resquícios de esclera caudal e retina além do nervo óptico.

A principal indicação para esse procedimento é quando há lesão orbital que tenha se estendido além dos tecidos moles, que não podem ser resolvidos por outros métodos. Exemplos de tais causas incluem neoplasias, infecções ou envolvimento do globo e órbita, trauma difuso severo envolvendo globo e órbita, além de traumas oculares penetrantes envolvendo a órbita (FOSSUM, 2015).

A escolha da exenteração foi feita pois a ferida cirúrgica vinda de outro procedimento já envolvia a órbita, e também pela permanência da glândula e sua essencial exérese. Após um mês do procedimendo cirúrgico de exenteração transpalpebral, o animal apresentava feriada cirúrgica completamente cicatrizada (FIGURA 5) e com a ausência de secreção da glândula de Harder.

Figura 5 - Cicatriz cirúrgica do olho esquerdo de suíno da raça Piau submetido à exenteração transpalpebral. Observa-se cicatrização total do ferimento cirúrgico após um mês (seta preta).

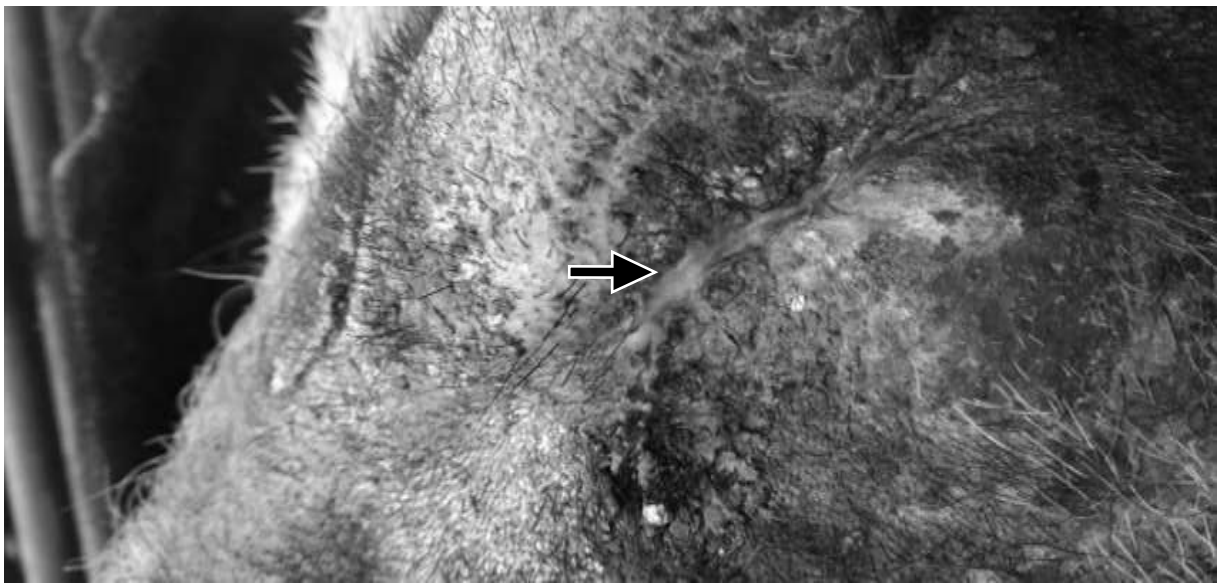

Fonte: Arquivo pessoal

4. CONSIDERAÇÕES FINAIS

A exenteração transpalpebral é uma técnica cirúrgica que visa remover a conjuntiva, periórbita, músculos extra-oculares e globo. A principal indicação para este procedimento é quando há lesão orbital que tenha se estendido além dos tecidos moles, que não podem ser resolvidos por outros métodos. Algumas dessas lesões podem ser causadas por neoplasias, infecções ou envolvimento do globo e órbita, trauma difuso severo envolvendo o globo e a órbita, além de traumas oculares envolvendo a órbita. Os suínos possuem uma particularidade anatômica que é a presença de uma glândula denomina glândula de Harder, que está localizada profundamente a membrana nictitante e é responsável pelas secreções lipídicas e fatores de crecimento, contribuindo para a composição do filme lacrimal nesta espécie animnal. Desta forma, no momento de qualquer procedimento cirúrgico com o objetivo de retirada do globo ocular, deve-se levar em consideração a existência desta estrutura anatômica para que a mesma seja retirada, visto que sem a presença do globo ocular a produção de lágrima não mais é necessária.

REFERÊNCIAS BIBLIOGRÁFICAS

CHIEFF, G.; MENUCCI, S.; DI MATTEO, L. The orbital glands of terrapin Pseudemys Scripta in response to osmotic stress: A light and electron microscopic study**. Journal of anatomy**, v. 183, 1993, p. 21-33.

FEITOSA, F., L., F; Semiologia do sistema visual dos animais domésticos. In: FEITOSA, F., L., F. **Semiologia Veterinária: A Arte do Diagnóstico**. 3. ed. São Paulo: Roca, 2014, p. 1167-1218.

FOSSUM, T., W. Sugery of the eye. In: FOSSUM, T., W. **Small animal surgery. 5** ed. Elsevier, 2019. p. 266-301.

FRANDSON, R. D.; WILKE, W. L.; FAILS, A. D. Órgãos dos Sentidos. In: FRANDSON, R. D.; WILKE, W. L.; FAILS, A. D. **Anatomia e Fisiologia dos Animais de Fazenda.** 7. ed. Rio de Janeiro: Guanabara Koongan, 2016, p. 149-164.

FRANDSON, R. D.; WILKE, W. L.; FAILS, A. D. Órgãos dos Sentidos. In: FRANDSON, R. D.; WILKE, W. L.; FAILS, A. D. **Anatomia e Fisiologia dos Animais de Fazenda.** 7. ed. Rio de Janeiro: Guanabara Koongan, 2011. 6. p. 149-164.

GELATT, K., N; Canine orbit: Diseases and Surgery. In: GELATT, K., N. **Essentials of Veterinary Ophthalmology.** 3. ed. Wiley Blackwell, 2014, p. 40-55.

GELATT, K., N; Canine orbit: Diseases and Surgery. In: GELATT, K., N. **Essentials of Veterinary Ophthalmology.** 3. ed. Wiley Blackwell, 2014, p. 149-164.

GRIMM, K., A.; LAMONT, L., A.; GREENE, W., J., T., S., A.; *et al*. Opioides. In: KUKANICH, B.; WIESE, A., J. **Lumb & Jones: Anestesiologia e Analgesia em Veterinária**. 5. ed. Guanabara Koongan, 2017, p 638-641.

HENDRICKSON, D., A.; Princípios do tratamento de feridas e uso de drenos. In: HENDRICKSON, D., A. 3. ed. Rio de Janeiro: Guanabara Koogan, 2010, p.93 – 101.

KAWAMOTO, F., Y., K.; SAMPAIO, G., R.; FARIA, L., G.; *et. al.* **Úlcera corneana em "melting" em cão – Relato de caso**. Congresso Brasileiro de Medicina Veterinária – Conbravet. 38. ed, Florianópolis, 2011.

KLAUMANN, P., R.; OTERO, P., E; Anestesia locorregional de nervos cranianos. In: KLAUMANN, P., R. **Anestesia Locorregional em Pequenos Animais**. 1. ed. São Paulo: Roca, 2013, p. 113 – 132.

KONG, H. E.; LIEBICH, H.-G. Olho (Oculus). In: KONG, H. E.; LIEBICH, H.-G.. **Anatomia dos Animais Domésticos: Texto e Atlas Colorido.** 6. ed. Porto Alegre: Artmed, 2016. p. 579-600.

LAUS, J., L. **Oftalmologia clínica e cirúrgica em cães e em gatos**. 1. ed. São Paulo: Roca, 2009. p. 248

MUIR, W.,W.; HUBBEL, J.,A., E; **Handbook of veterinary anesthesia.** 2.ed. St. Louis: Mobsby, 2001. p. 510.

OLIVEIRA, A., L., A; Drenagens, punções e sondagens. In: RAISER, A., G.; CASTRO, J., L., C. **Técnicas Cirúrgicas em Pequenos Animais**. 1. ed. Rio de Janeiro: Elsevier, 2012, p. 104 – 121.

PLUMB, D., C.; PHAM, D.; Flunixin meglumine. In: PLUMB, D., C.; PHAM, D. **Veterinaty drug handbook**. 6.ed. Blackwell Publishing, 2008. p. 400-401

SISSON, S., GROSSMAN, J.D. Órgãos do Sentido e Tegumento Comum. In: SISSON, S., GROSSMAN, J.D. **Anatomia dos animais domésticos**. 5. ed. Rio de Janeiro: Guanabara Koogan, 2012. p. 1320-1328.

SLATTER, D. Eyeledis. In: SLATTER, D. **Fundamentals of Veterinary Ophthalmology.** 5 ed. Elsevier Saunders, 2013. p. 110-140.

SLATTER, D. Orbit. In: SLATTER, D. **Fundamental of veterinary ophthalmology. 5.** ed. Saunders Elsevier, 2013. p. 372-393.

SLATTER, D., **Fundamental of veterinary ophthalmology**. 4ª ed. Saunders Elsevier, 2008. p. 478.

SPINOSA, H., S.; GÓRNIAK, S., L.; BERNARDI, M., M. Sulfas, quinolomas e outros quimioterápicos anti-microbianos. In: SPINOSA, H., S.; GÓRNIAK, S., L.; BERNARDI, M., M. **Farmacologia aplicada à medicina veterinária.** 6. ed. Rio de janeiro: Guanabara koongan, 2016. p. 713-729

VERMUNT, J. Transpalpebral exenteration in cattle. **Veterinary Quarterly**. v. 6, n. 1. 1984. p. 46-48.