Centro Universitário do Planalto Central Apparecido dos Santos

Curso de Medicina Veterinária

Trabalho de Conclusão de Curso

ALTERAÇÕES ULTRASSONOGRÁFICAS NA PANCREATITE EM CÃES

Brasília-DF

2021

UNICEPLAC

ANA BEATRIZ MORAIS DE OLIVEIRA

ALTERAÇÕES ULTRASSONOGRÁFICAS NA PANCREATITE EM CÃES

Artigo apresentado como requisito para conclusão do curso de Bacharelado em Medicina Veterinária pelo Centro Universitário do Planalto Central Apparecido dos Santos – Uniceplac.

Orientadora: Prof(a). Ma. Fernanda B. de Oliveira Melo

Brasília-DF

2021

UNICEPLAC

ANA BEATRIZ MORAIS DE OLIVEIRA

ALTERAÇÕES ULTRASSONOGRÁFICAS NA PANCREATITE EM CÃES

Artigo apresentado como requisito para conclusão do curso de Bacharelado em Medicina Veterinária pelo Centro Universitário do Planalto Central Apparecido dos Santos – Unioeplac.

Gama, 25 de novembro de 2021.

Banca Examinadora

Prof. Fernanda Barros de Oliveira Melo
Orientador

Prof. Daniela Carrilho de Jesus
Examinador

Prof. Veridiane da Rosa Gomes
Examinador

Alterações ultrassonográficas na pancreatite em cães

Ana Beatriz Morais de Oliveira[1]

Resumo:
A pancreatite é uma doença predominantemente do pâncreas exócrino e acomete comumente nos cães. Em relação a pancreatite aguda é possível ocorrer reversão do quadro com a remoção da causa primária e a pancreatite crônica apresenta alterações histopatológicas como atrofia e fibrose. Os sinais clínicos podem variar de acordo com a gravidade da doença, podendo apresentar dor abdominal discreta e anorexia até insuficiência potencial de vários órgãos. Visando a importância dessa doença e muitas vezes sinais clínicos não específicos, é necessário a utilização de diagnóstico por imagem para que possa ser realizado o diagnóstico de pancreatite. Sabendo que então o diagnóstico por imagem é uma ferramenta importante para essa doença, o presente trabalho tem como objetivo abordar as principais manifestações ultrassonográficas em cães com pancreatite através de uma pesquisa bibliográfica sobre o assunto.

Palavras-chave: inflamação. pâncreas. ultrassonografia. cão.

Abstract:
Pancreatitis is a disease predominantly of the exocrine pancreas and commonly affects dogs. Regarding acute pancreatitis, it is possible to reverse the condition with the removal of the primary cause, and chronic pancreatitis presents histopathological changes such as atrophy and fibrosis. Clinical signs may vary according to the severity of the disease, and may include mild abdominal pain and anorexia to potential failure of various organs. Aiming at the importance of this disease and often non-specific clinical signs, it is necessary to use diagnostic imaging so that the diagnosis of pancreatitis can be made. Knowing that imaging diagnosis is an important tool for this disease, the present work aims to address the main ultrasound manifestations in dogs with pancreatitis through a literature review on the subject.

Keywords: inflammation. pancreas. ultrasound. dog.

[1] Graduanda do Curso Medicina Veterinária, do Centro Universitário do Planalto Central Apparecido dos Santos – Uniceplac. E-mail: betamorais9@outlook.com.

LISTA DE FIGURAS

Figura 1 – Anatomofisiologia do pâncreas…….……..... 7
Figura 2 – Anatomia dos ductos pancreáticos no cão……..……..... 8
Figura 3 – Posição de prece……..……..... 10
Figura 4 - Posições de varredura .....……..... 14
Figura 5 – Imagens obtidas pelo posicionamento do transdutor.....14
Figura 6 - Imagem ultrassonográfica do pâncreas de cão normal……..…..... 16
Figura 7 - Visualização da veia pancreaticoduodenal em lobo pancreático direito……..... 16
Figura 8 - Pancreatite aguda em lobo direito……..... 18
Figura 9 - Pancreatite crônica em cão com 13 anos……..... 19

LISTA DE TABELAS

Tabela 1 - Principais diagnósticos diferenciais de pancreatite aguda em cães 11
Tabela 2 - Valores de referências da espessura do pâncreas no cão em centímetros..... 17

LISTA DE ABREVIATURAS E SIGLAS

CCK	Hormônio colescistocinina
Célula α	Célula alfa
Célula β	Célula beta
Célula δ	Célula delta
CID	Coagulação intravascular disseminada
GH	Hormônio do crescimento
IMO	Insuficiência multipla de órgãos
MHz	Megahertz
PSTI	Inibidor de serina proteinase
SPINKI	Inibidor de serina proteinase Kazal tipo I

SUMÁRIO

INTRODUÇÃO……..... 5

1 REVISÃO DE LITERATURA……..……..……..... 6

1.1 ANATOMOFISIOLOGIA DO PÂNCREA.....……..... 6

1.2 PANCREATITE……..……..... 8

1.2.1 SINAIS CLÍNICOS…….....…..……..... 9

1.2.2 DIAGNÓSTICO……..…..... 11

1.2.2.1 LABORATORIAL……..... 12

1.2.2.2 DIAGNOSTICO POR IMAGEM……..... 12

1.2.2.2.1 ULTRASSONOGRAFIA ABDOMINAL..... 13

1.2.2.2.2 TÉCNICA DE VARREDURA……..... 13

1.2.2.2.3 PÂNCREAS NORMAL……..... 15

1.2.2.2.4 PANCREATITE AGUDA……..... 17

1.2.2.2.5 PANCREATITE CRÔNICA…..... 18

2 CONCLUSÃO……..... 19

INTRODUÇÃO

O pâncreas fica localizado na porção cranial do abdômen, onde o lobo esquerdo está posicionado próximo ao cólon transverso e a curvatura maior do estômago, enquanto a porção do lobo direito está situada na região proximal do duodeno (WATSON, 2015). É uma glândula que exerce funções endócrinas e exócrinas, atuando principalmente na secreção de enzimas digestivas, na produção de insulina e outros hormônios reguladores do metabolismo de carboidratos (SILVA e PONCE, 2015).

A pancreatite é relativamente comum na rotina clínica, porém pouco diagnosticada em cães e gatos devido aos sinais clínicos inespecíficos, certa dificuldade de visualização nos exames de imagem e para biópsias, além da falta de testes clinicopatológicos e exames laboratoriais sensíveis e específicos para diagnóstico da enfermidade, tornando o diagnóstico da doença muito mais desafiador na pancreatite crônica em relação a pancreatite aguda (WATSON, 2015).

A pancreatite é um quadro inflamatório que acomete o pâncreas exócrino e as estruturas próximas, é dividida em aguda e crônica (SILVA e PONCE, 2015). A pancreatite aguda costuma ocorrer após a ingestão de alimentos com altos índices de gordura, apresentando como principais sinais clínicos anorexia, vômitos e dor abdominal que ocorre devido a degeneração proteolítica do parênquima pancreático por enzimas lipolíticas. Já a pancreatite crônica ocorre quando têm a substituição do parênquima por fibrose levando logo a destruição progressiva do pâncreas sendo capaz de apresentar episódios brandos e recorrentes de agudização da pancreatite (MORAIS et al, 2014).

Os exames de imagem devem ser realizados para auxiliar no diagnóstico da enfermidade, dos métodos diagnósticos disponíveis, a ultrassonografia abdominal é mais utilizada por ser mais sensível e específico para realizar a visualização das estruturas desejadas, precisando levar em consideração a qualidade do aparelho e o profissional para resultado fidedigno do exame (SILVA e PONCE, 2015).

Durante o exame de ultrassonografia abdominal, o pâncreas se apresenta homogêneo, podendo estar isoecogênico a levemente hiperecogênico em relação ao fígado, situando-se na região epigástrica e se estende da esquerda para a direita, é possível observar sua estrutura delgada e de ecogenicidade semelhante ao mesentério adjacente. Condições como perda de peso e envelhecimento podem apresentar alterações na imagem do órgão em estudo (ZANINI, 2018).

A pancreatite visualizada por ultrassom pode apresentar diversas aparências ultrassonográficas que variam com a gravidade, tempo e tamanho da inflamação do tecido pancreático. Na maioria dos casos de pancreatite aguda, o pâncreas apresenta-se aumentado de

tamanho e hipoecogênico com presença de atenuação do feixe ao redor do órgão e mesentério hiperecogênico, já na pancreatite crônica tem a apresentação mais variada que depende dos sinais clínicos apresentados e exames laboratoriais para sua confirmação, pois muitas vezes o pâncreas se apresenta com o tamanho dentro da normalidade e parênquima não homogêneo com pequenos pontos ou faixas hiperecogênicas que não apresentam sombra acústica (PENNINCK e D'ANJOU, 2015).

O exame ultrassonográfico têm se mostrado bastante eficaz em sugerir o diagnóstico da pancreatite, uma vez que é um exame não invasivo e com alta sensibilidade e especificidade além da falta de exames laboratoriais com a mesma eficiência, partindo disso, este trabalho tem como objetivo em realizar uma pesquisa bibliográfica buscando trazer informações nas recentes literaturas as principais alterações ultrassonográficas da pancreatite aguda e crônica em cães.

1 REVISÃO DE LITERATURA

1.1 Anatomofisiologia do pâncreas

O pâncreas se apresenta com um corpo central e dois lobos na região epigástrica direita dos cães que em fisionomia natural, flexiona-se em forma de V, onde o ápice se aproxima da flexura cranial do duodeno. O lobo direito é mais fino e segue no mesoduodeno e intimamente junto ao duodeno proximal, enquanto o lobo esquerdo é mais encorpado, porém mais curto e se encontra na superfície caudal do estômago em direção ao baço, como descrito na figura 1 (DYCE, 2010). A porção esquerda encontra-se dentro do omento maior em sua camada mais profunda, posicionado cranial ao estômago e caudal ao cólon transverso enquanto o corpo pancreático se encontra na curvatura do piloro e início do duodeno (FOSSUM, 2014).

Existem dois ductos secretores nos cães que comunica os lóbulos pancreáticos com o duodeno, um ducto que se une ao ducto biliar antes da entrada na papila duodenal maior e o ducto pancreático acessório que é considerado o canal principal do pâncreas e se liga na papila duodenal menor como demonstrado na figura 2 (DYCE, 2010). Cornell (2012), afirma que 68% dos cães apresentam somente o ducto pancreático acessório formado pela junção dos dois ductos de origem de cada lóbulo pancreático e que se juntam na papila duodenal menor.

Figura 1 – Anatomia topográfica pancreática no cão

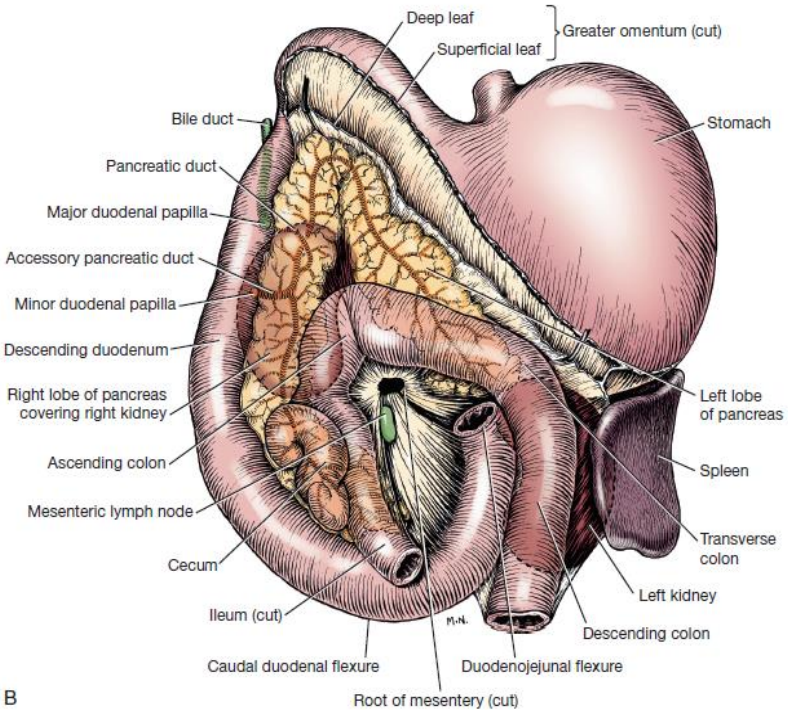

Fonte: MATTOON (2015).

O pâncreas é uma glândula que contém funções exócrinas e endócrinas, têm aparência amarelada com textura mais macia e pouco compacta quando comparada com a glândula salivar (DYCE, 2010). Sua parte exócrina é maior, compondo por volta de 90% do órgão com ácinos exócrinos, responsáveis pela produção e secreção de enzimas digestivas, bicarbonato e o fator intrínseco na porção proximal do duodeno. Essas enzimas realizam a digestão inicial dos alimentos e necessita de um ambiente com pH alcalino, levando a secreção de bicarbonato simultaneamente (NELSON & COUTO, 2015).

Os outros 10% são preenchidos pelas ilhotas endócrinas ou ilhotas de Langerhans, que ficam espalhadas entre os ácinos exócrinos e é responsável pelo metabolismo de carboidratos com a produção de insulina, glucagon e gastrina, responsaveis pela produção endócrina pancreática (DYCE, 2010). Cada ilhota é constituída por células beta (β) que são responsáveis pela produção de insulina que realiza a captação de glicose, síntese de proteínas e lipídeos em diversos tecidos e órgãos, as células alfa (α) de glucagon que realizam glicogenólise e gliconeogênese, mantendo em níveis normais a glicose circulante no sangue. Já as células delta (δ) sintetizam a somatostatina, presente me varios tecidos, é responsável pela regulação do hormônio do crescimento (GH) e age de forma inibidora da secreção de insulina e glucagon. As células F sintetiza o polipeptídeo pancreático que junto com a somatostatina, regula a atividade de secreção pancreática. Sendo assim, cada célula é responsável pela produção de

uma proteína (CORNELL, 2012; LIEHMANN, 2013; KLEIN, 2015; SANTOS, 2017).

Figura 2 - Anatomia dos ductos pancreáticos no cão

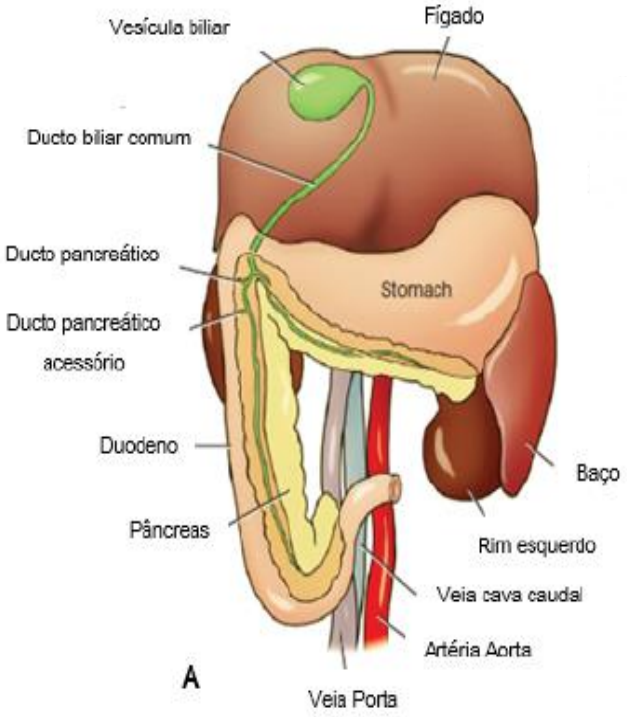

Fonte: FERNANDES (2015).

A produção de enzimas digestivas pelo pâncreas ocorre pela estimulação do hormônio colescistocinina (CCK) que é produzido quando tem gordura e aminoácidos no duodeno. A digestão de amidos é realizada pela enzima amilase, os triglicerídeos pela lípase e as proteínas são digeridas pelas enzimas proteolíticas como tripsinogênio, quimiotripsinogênio, proelastase, carboxipeptidase e as profosfolipases, além da maioria delas serem secretadas na sua forma inativa para evitar autodigestão pancreática, sendo ativadas somente quando estão no duodeno. A enzima enteroquinase é liberada pela mucosa do duodeno, levando a ativação da tripsina, que será responsável por ativar as outras enzimas proteolíticas no processo normal de secreção pancreática. Quando ocorre sua ativação precoce, é caracterizado como pancreatite (REECE 2017, CARVALHO, 2019).

1.2 Pancreatite

A pancreatite é uma inflamação no parênquima do pâncreas que pode acometer as estruturas adjacentes concomitantes (SILVA e PONCE, 2015). A fisiopatologia da enfermidade ainda não é totalmente compreendida, acredita-se que seja similar ao que se tem descoberto em

humanos. Mas sabe-se que em todos os casos ocorre a ativação precoce do tripsinogênio ainda dentro do pâncreas, isso resulta no aumento da ativação de tripsinogênio pela presença da tripsina ou também pela redução da destruição dessa tripsina que está sendo ativada prematuramente (NELSON & COUTO, 2015).

É considerado normal a auto ativação precoce do tripsinogênio em cerca de 10% de toda produção realizada, pois existem mecanismos protetores que fazem a inativação das mesmas. Esses mecanismos vão de ação de outras moléculas de tripsina ou ação da molécula protetora chamada de inibidor de serina proteinase (PSTI) também conhecida como inibidor de serina proteinase Kazal tipo 1 (SPINKI) (UEDA, 2011). As enzimas fosfolipase A e a elastase são enzimas comumente envolvidas na digestão do pâncreas e desencadeiam a inflamação do órgão (CARVALHO, 2019).

Estudos em humanos, foi descoberto que mutações genéticas que ocorreram no tripsinogênio gerou resistência à resistente à hidrólise e/ou Inibidor de serina proteinase (PSTI) e predispondo o portador a pancreatite supõe que isso também ocorra nos cães (UEDA, 2011).

Quando os mecanismos de proteção são sobrepostos pela alta quantidade de tripsina ocorre uma reação em cadeia, onde as tripsinas ativam mais tripsinas e outras enzimas do pâncreas resultando em digestão pancreática, inflamação e necrose da gordura peripancreática, ocasionando peritonite estéril focal ou generalizada (NELSON & COUTO, 2015). Em paralelo, ocorre uma resposta inflamatória sistêmica que, mesmo em casos mais leves, pode afetar outros órgãos e levando a insuficiência múltipla de órgãos (IMO) e coagulação intravascular disseminada (CID) nos casos mais graves (UEDA, 2011).

Tem maior ocorrência em cães de meia-idade à idosos, que contam sobre peso e fêmeas que tenham predisposição. Os fatores que predispõem a pancreatite são obesidade, hiperlipidemia, hipercalcemia, tratamento com corticoides, hiperadrenocorticismo, cirurgia ou trauma abdominal, hiperestimulação por substâncias como toxina de escorpião, inibidores de colinesterase, agonistas colinérgicos e entre outros fármacos, isquemia pancreática e outros (MOREIRA et al, 2017). Entre as causas mais frequentes está o acúmulo de tecido adiposo e ingestão de dietas gordurosas (SILVA e PONCE, 2015). Raças de cães como Schnauzer Miniatura, Poodle, Cocker Spaniel (BIRCHARD & SHERDING, 2008), Labrador Retriever, Husky e Terrier apresentaram maior risco de desenvolver e apresentar sinais da pancreatite aguda (NELSON & COUTO, 2015).

1.2.1 Sinais clínicos

No quadro agudo é observada inflamação do órgão de curso rápido que pode ter novos

episódios após a realização do protocolo terapêutico (SILVA e PONCE, 2015).

Os sinais clínicos variam com a gravidade da doença instaurada nos cães, sendo capaz de apresentar dor abdominal leve a abdômen agudo, anorexia, vômito de curso agudo, diarréia, graus variados de desidratação, icterícia e efusões abdominais que podem evoluir para complicações como choque cardiovascular e coagulação intravascular disseminada (NELSON & COUTO, 2015; SOUSA et al, 2021). Devido a inflamação pancreática ocorre a liberação de polipeptídeos vasoativos na circulação sanguinea sistêmica levando a diversos efeitos sistêmicos. Esse processo pode se estender e atigir órgãos como o estômago, o duodeno e o cólon, levando a sintomatologia clínica (MANSFIELD, 2002). Alguns cães acometidos pela dor no abdômen cranial podem apresentar a posição de prece como apresentado na figura 3, porém não é patognomônico e pode ser associada a dor em porção hepática, gástrica e duodenal (NELSON & COUTO, 2015).

Figura 3 – Posição de prece

Fonte: JERICÓ (2015).

Na pancreatite crônica, caracterizada pela inflamação contínua do pâncreas com destruiçãoo do parênquima que leva ao deequilíbrio progressico à permanente da função endócrina e exócrima, pode apresentar de forma gradativa, oculta ou periódica. (NELSON & COUTO, 2015) O órgão pode apresentar alterações morfológicas por lesões e disfunções de diversas gravidades que podem levar a graves consequências funcionais e estruturais (SILVA e PONCE, 2015; SOUSA et al, 2021). Essas alterações ocassionam desenvolvimento de insuficiência pancreática exócrina ou diabetes mellitus (SOUSA et al, 2021). Comumente animais com pancreatite crônica apresentam sinais gastrintestinais discretos e intermitentes, demonstrando situações de anorexia, vômito, hematoquezia discreta e dor pós-prandial que ocorre de meses a anos. Costuma ser diagnosticado quando apresentam episódios crônicos

agudizados ou com o desenvolvimento de diabetes mellitus e insuficiência pancreática exócrina. Frequentemente cães podem apresentam icterícia em episódios de agudização (NELSON & COUTO, 2015).

Quando há quadros de agudização, não é possível distinguir esses pacientes clinicamente de acometimento crônico por apresentar vômito grave, desidratação, choque e insuficiência múltipla de órgãos. Também é comum apresentar os primeiros sinais de diabetes mellitus concomitantes a episódios crônicos agudizados de pancreatite em crise cetoacidótica (NELSON & COUTO, 2015).

1.2.2 Diagnóstico

Atualmente, o método diagnóstico é realizado por associação dos resultados dos exames clínicos, de imagem e laboratoriais, pois não existe um diagnóstico específico e não invasivo para a pancreatite (JERICÓ, 2015). Para diagnóstico definitivo é necessário a realização de uma biópsia pancreática para exame histopatológico, porém o resultado não irá alterar o tratamento da enfermidade ou seu percurso patogênico (NELSON & COUTO, 2015). A biópsia é utilizada para diferenciar entre pancreatite aguda e crônica, normalmente realizada em laparotomia ou laparoscopia, sendo assim um método invasivo e o último método diagnóstico a ser indicado, priorizando a estabilização do paciente primeiro (FERNANDES, 2015).

Os diagnósticos diferenciais de pancreatite vão variar de acordo com o caso, levando em consideração os sintomas e achados clínicos associados, a lista é grande pois os sinais clínicos são parecidos com diversas síndromes abdominais agudas como demostrada na tabela 1 (FERNANDES, 2015).

Tabela 1 - Principais diagnósticos diferenciais de pancreatite aguda em cães (tabela adaptada de Fernandes, 2015).

Diagnósticos diferenciais de pancreatite aguda canina	
Doença do disco intervertebral lombar	Isquémia intestinal e enfarte
Intoxicações	Colecistite enfisematosa
Trauma abdominal hemorrágico	Ruptura de órgãos
Obstrução gastrointestinal	Insuficiência renal aguda
Perfuração gastrointestinal	Hepatopatia aguda
Volvo intestinal	Hipoadrenocorticismo

1.2.2.1 Laboratorial

Nos exames laboratoriais da pancreatite, o hemograma é considerado inespecífico e não auxilia em um diagnóstico específico, mas são importantes para o diagnóstico da doença e auxilia no tratamento efetivo (NELSON & COUTO, 2015; SILVA e PONCE, 2015). Alguns animais com pancreatite têm potencial de apresentar leucograma com leucocitose por neutrofilia e linfopenia (MANSFIELD, 2020). Além de anemia e trombocitopenia (JERICÓ, 2015). Nos exames bioquímicos sérica é comum encontrar azotemia devido a desidratação, aumento da ALT e FA, hiperbilirrubinemia e alterações eletrolíticas (FERNANDES, 2015; SILVA e PONCE, 2015). A hiperglicemia é comum na pancreatite aguda e a hipercolesterolemia, a hipertrigliceridemia e lipemia estão presentes no cão com pancreatite (FERNANDES, 2015).

Os exames de amilase e lipase são utilizados como indicadores de inflamação pancreática, porém é feito a dosagem sérica que pode ter relação com outros órgãos produtores como o estômago e o fígado levando a baixa especificidade e sensibilidade dos exames para a pancreatite em cães (JERICÓ, 2015). Além de que podem se apresentar normais na pancreatite aguda severa, assim como se apresentar aumentados sem a presença de pancreatite. Em doenças renais e no uso de dexametasona podem aumentar as concentrações de amilase e lipase sérica (SILVA e PONCE, 2015; MANSFIELD, 2020).

O teste sorológico de atividade imunorreativa à lipase pancreática canina, conhecida comercialmente como teste de ELISA, mensura somente os níveis da lipase de origem pancreática, tornando-se o teste clínico-patológico específico e sensível na pancreatite aguda e na crônica menos (MANSFIELD, 2020).

1.2.2.2 Diagnóstico por imagem

A ultrassonografia abdominal é o método mais sensível, não invasivo e com maior acessibilidade para avaliação do pâncreas (NELSON & COUTO, 2015). Existem outros métodos diagnósticos por imagem que podem ser usados, porém todos devem ser interpretados juntamente com os sinais clínicos e outros exames (SOUSA et al, 2021).

As radiografias abdominais apresentam baixa sensibilidade para a pancreatite, sendo mais utilizada para descartar diagnósticos diferenciais de abdômen agudo, pois as radiografias geralmente mostram nenhuma ou alterações discretas como perda de detalhes na porção de abdômen cranial levando a pensar em peritonite local, dilatação do duodeno proximal com deslocamento evidente (FERNANDES, 2015; NELSON & COUTO, 2015).

Existem outras técnicas de imagem que são usadas na medicina humana, porém ainda

estão em fase de pesquisa para sua aplicação na medicina veterinária e no diagnóstico da pancreatite, algum deles são a tomografia computadorizada, ressonância magnética, colangiopancreatografia por ressonância magnética, a colangiopancreatografia retrógrada endoscópica, cintilografia e ecoendoscopia, devido ao pouco uso dessas técnicas afetam negativamente e levando o maior custo dos exames, menor quantidade de pedidos de exames, necessidade de equipamento especializado e necessidade de anestesia (NELSON & COUTO, 2015; SOUSA et al, 2021).

1.2.2.2.1 Ultrassonografia abdominal

A ultrassonografia abdominal tem se tornado um exame essencial no diagnóstico de enfermidades como a pancreatite, além de auxiliar na realização de aspirados e biópsias, e apresenta sensibilidade entre 40% a 60% (FOSSUM, 2014). Deve-se levar em consideração que a avaliação do pâncreas ao ultrassom é desafiadora, pois em seu estado normal apresenta dimensões e margens de difícil visualização, além da ecogenicidade ser similar ao mesentério adjacente, sua visualização e diagnóstico variam pela experiência do profissional operador e qualidade do aparelho utilizado (XENOULIS e STEINER, 2010). O exame de ultrassonografia abdominal auxilia no diagnóstico e exclusão de outras enfermidades que levam a sintomatologia semelhantes à pancreatite (XENOULIS, 2015). Quando devidamente visualizado, é possível avaliar o parênquima pancreático, sua arquitetura e o espaço retroperitoneal (ZANINI, 2018).

Os principais fatores que dificultam a visualização do pâncreas é a ecogenicidade semelhantes ao mesentério adjacente, presença de gases em estômago ou intestino que formam sombra, formato do tórax e abdome do paciente, obesidade, padrão respiratório ofegante e comportamento do paciente diante do exame (ZANINI, 2018). Devido a falta de padronização dos critérios de avaliação do pâncreas em cães resulta na grande variação na interpretação da imagem obtida, tornando cada vez mais necessário a presença de ultrassonografistas especializados (XENOULIS, 2015). O diferencial do pâncreas na ultrassonografia é que sua aparência em um cão com pancreatite pode ter alterações em poucas horas, sendo necessário realizar acompanhamento ultrassonográfico diário para aumentar a sensibilidade no diagnóstico (FOSSUM, 2014).

1.2.2.2.2 Técnica de varredura

A tecnica de varredura é responsavel pela adequada aquisição das imagens ultrassonograficas dos órgãos de estudo. Para a devida realização do exame e melhor visualização do órgão de estudo, é necessário preparar o animal com no mínimo 6 a 8 horas de

jejum para diminuir a formação de artefatos de imagem devido a presença de conteúdo gástrico e gasoso em lúmen (ZANINI, 2018).

O paciente deve estar em decúbito dorsal, pode ser realizado em decúbito lateral quando o animal apresenta abdome agudo ou algum desconforto durante o exame (ZANINI, 2018). Durante o exame de ultrassom, o pâncreas pode ser visualizado em sua porção de corpo e lobos com o devido posicionamento do transdutor e frequência ideal, para animais de pequeno a médio porte é recomendado o uso de transdutores convexo ou linear de alta frequência, com 7,5 MHz ou mais, para animais de grande porte recomenda-se o uso de baixa frequência, por volta de 5MHz (ZANINI, 2018).

Figura 4 - Posições de varredura

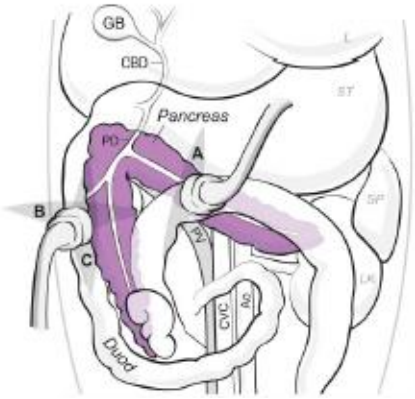

Ilustração do pâncreas dentro da cavidade abdominal, com a sonda posicionada ao longo dos lobos esquerdo e direito deste órgão nos locais A, B e C.

Fonte: PENNINCK (2015).

Figura 5 – Imagens obtidas pelo posicionamento do transdutor

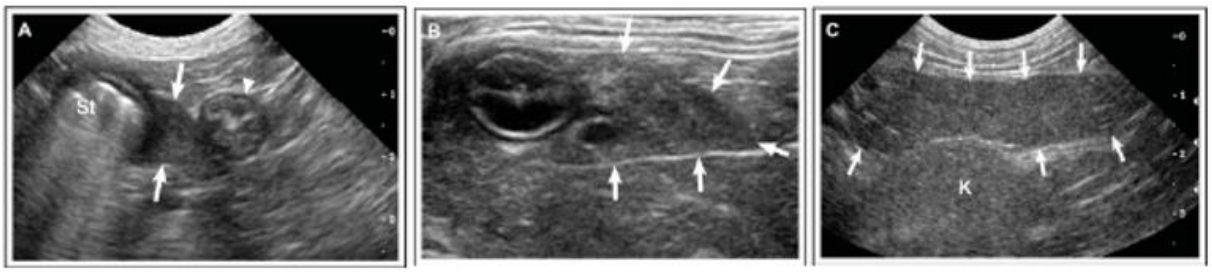

Imagem A - Ultrassonografia transversaldo lobo esquerdo (setas) com vista entre o estômago (St) e o colapso do cólon transverso(ponta de seta). **Imagem B** - Ultrassonografia transversal do lobo direito do pâncreas (setas). O duodeno descendente em camadas é lateral ao pâncreas. A veia pancreaticoduodenal aparece como uma estrutura arredondada anecóica dentro do lobo. **Imagem C** - Ultrassonografia longitudinal do lobo pancreático direito (setas) próximo ao rim direito (K).

Fonte: PENNINCK (2015).

O lobo pancreático direito é mais fácil de visualizar nos cães, sendo a janela para sua

melhor visualização o acesso ventral (PENNINCK 2015), onde o transdutor se encontra sob a última costela direita, coloca-se o rim direito em plano longitudinal na janela acústica e angular a probe medialmente e cranial para obter a imagem do duodeno descendente, o lobo direito encontra-se em íntima relação com o duodeno possibilitando identificação pela visualização da veia pancreaticoduodenal, como é possível visualizar na figura 4 e 5 (ZANINI, 2018). Outra alternativa é iniciando caudal apófise xifóide, onde é realizado uma varredura longitudinal, visualizando o estômago e movendo lateralmente para a direita orientando-se pela imagem do antro pilórico até o duodeno descendente (PENNINCK, 2015). Para visualização em animais de tórax profundo ou apresentando abdômen agudo é utilizada a janela lateral onde o transdutor é colocado entre os últimos espaços intercostais para acessar a porção mais cranial do duodeno descendente e o lobo direito do pâncreas, porém essa janela é limitada devido a presença de artefatos de imagem formada pelas costelas (PENNINCK, 2015; ZANINI, 2018).

Para a localização do corpo pancreático é utilizado como referência a curvatura maior do estômago, o antro pilórico e a veia porta. Para obter a imagem pode ser usado o acesso ventral assim como lateral direita ou esquerda, onde é visualizada abaixo da região pilórica e acima da veia porta (ZANINI, 2018). A varredura craniomedial seguindo do duodeno descendente proximal até a caudal ao antro pilórico pode auxiliar na obtenção da imagem do corpo pancreático (PENNINCK, 2015).

A visualização do lobo pancreático esquerdo em cães pode ser dificultada pela presença de conteúdo gasoso no estômago e em cólon transverso, mas que pode ser movimentada com a aplicação de uma certa quantidade de pressão no local quando o paciente não apresenta sensibilidade abdominal dolorosa, e seguindo com o transdutor sentido caudal, em plano medial ao hilo esplênico (ZANINI, 2018).

1.2.2.2.3 Pâncreas normal

O parênquima pancreático, quando encontrado em sua normalidade, apresenta estrutura delgada de aspecto homogêneo e isoecogênico com ecogenicidade muito próxima ao mesentério adjacente, sendo possível apresentar-se também levemente hiperecogênico em relação ao fígado (ZANINI, 2018). Na figura 6 é possível visualizar lobo direito do pâncreas próximo ao transdutor e próximo ao rim direito e outra onde é visualizado ventral ao duodeno proximal.

Nos cães é possível visualizar a veia pancreatioduodenal, principalmente no lobo pancreático direito, já o ducto pancreático raramente é visualizado, como visualizado na figura 7 (ZANINI, 2018). O uso do Doppler para diferenciar a veia pancreatioduodenal do ducto

pancreático pode ser útil (NYLAND e MATTOON, 2015).

Figura 6 - Imagem ultrassonográfica do pâncreas de cão normal

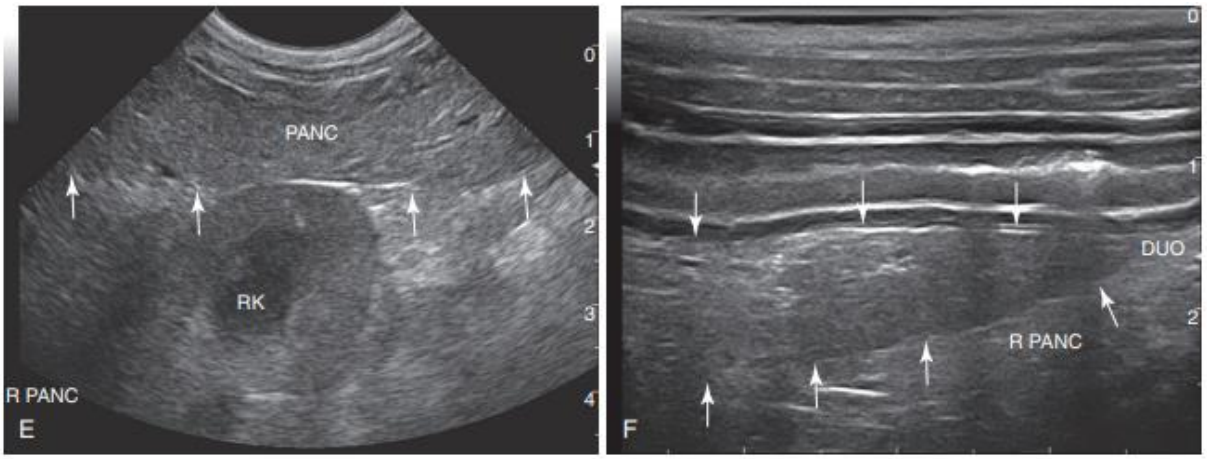

Imagem E - Visão sagital do lobo direito do pâncreas (PANC, setas). O rim direito (RK) é visto no campo distante**. Imagem F** – Visão sagital do lobo direito do pâncreas obtida pela colocação do transdutor ao longo da parede lateral direita do corpo com o paciente em decúbito lateral esquerdo, o duodeno descendente (DUO) é visto no campo próximo com o pâncreas (R PANC) diretamente adjacente no campo distante (entre as setas).

Fonte: NYLAND e MATTOON (2015).

Figura 7 - Visualização da veia pancreaticoduodenal em lobo pancreático direito

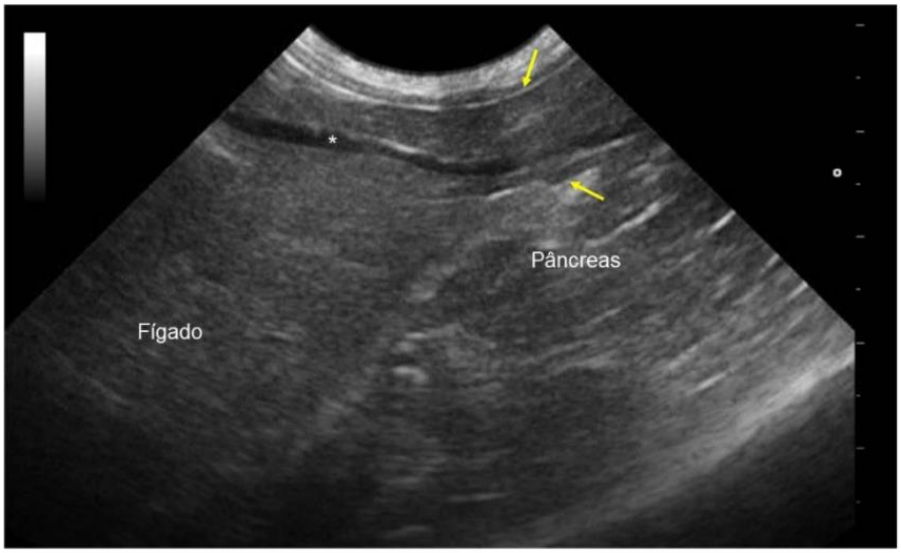

Imagem ultrassonográfica do abdômen de um cão. Lobo direiro pancreatico normal (setas), apresentando-se homogêneo e levemente hipoecoico, contendo estrutura tubular anecogênica relacionada à veia pancreaticoduodenal (asterisco).

Fonte: Cadernos Técnicos de Veterinária e Zootecnia (2021).

Segundo Zanini (2018), existe uma correlação entre peso corporal, idade e espessura dos lobos pancreático, porém Penninck (2015) já afirmam que exista relação da espessura pancreática e ducto pancreático com peso corporal, não existindo correlação com a idade. A

mensuração do pâncreas é realizada pelo espessura, pois por ser um órgão alongado, se torna impossível realizar uma medida fidedigna de seu comprimento pelo exame de ultrassom. Além disso, é necessário levar em consideração que o envelhecimento e aumento do peso corporal dos cães fazem com que o pâncreas seja capaz de apresentar aumento difuso da ecogenicidade do parênquima que não necessariamente esteja relacionado com enfermidades (ZANINI, 2018).

Segundo Zanini (2018), foi observado que animais de pequeno e médio porte apresentaram espessura do lobo pancreático direito entre 0,6 cm a 1 cm, já em cães de grande porte varia de 1 cm a 1,5 cm de espessura. Em cães de tamanho médio, pesando entre 15 a 30kg é utilizado o valor de referência de aproximadamente 1 cm, como descrito na tabela 2 (PENNINCK, 2015). Já Meirelles e Aguillera (2019), afirmam que a média da espessura do lobo direito do pâncreas em cães é 0,81 cm com variação de 0,39 a 1,6 cm.

Tabela 2 - Valores de referências da espessura do pâncreas no cão em centímetros

	Lobo esquerdo	Corpo	Ducto pancreático	Lobo direito
Cão	0,65 0,48 - 0,82	0,63 0,47 - 0,79	0,06 0,04 - 0,08	0,81 0,63 - 0,99

Fonte: PENNINCK (2015); GARCIA, (2021).

1.2.2.2.4 Pancreatite aguda

Existem diversas imagens ultrassonográficas que o pâncreas pode demonstrar na pancreatite, variando devido a gravidade, período e extensão do processo inflamatório do pâncreas e peripancreático (PENNINCK, 2015). A pancreatite pode não apresentar modificação necessária no pâncreas para ser possível visualizar durante o exame de ultrassom, por isso mesmo com o pâncreas com definições normais não descarta a possibilidade de existir uma pancreatite (NYLAND e MATTOON, 2015). Segundo pesquisas em cães, o lobo direito pancreático tem maior possibilidade de ser afetado pela enfermidade, como visualizado na figura 8, porém a causa não é esclarecida (PENNINCK, 2015).

Na fase aguda da enfermidade, o pâncreas apresentando-se hipoecogênico por toda sua extensão, parênquima mais espesso, presença de contornos definidos a irregulares com o mesentério adjacente se apresentando com aumento da ecogenicidade devido ao processo de saponificação da gordura, descrito como mesentério reativo (HECHET e HENRY, 2007; PENNINCK, 2015; ZANINI, 2018). Com a evolução do quadro, pode apresentar também líquido livre adjacente, espessamento da parede gástrica e duodenal e avançando para duodenite com o duodeno de aparência corrugada (NYLAND e MATTOON, 2015; ZANINI, 2018).

Figura 8 - Pancreatite aguda em lobo direito

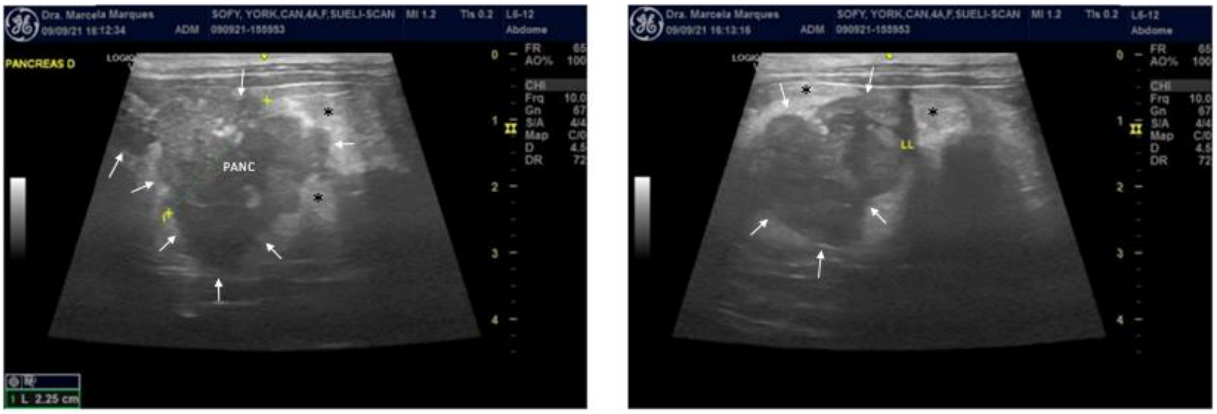

Imagem de lobo direiro do pâncreas (PANC, setas), hipoecogênico, contorno irregular, mesentério adjacente hiperecogênico (asterisco) e presença de pequena quantidade de líquido livre (LL).

Fonte: Arquivo Dra. Marcela Marques

Em alguns casos, a pancreatite aguda pode apresentar imagem ultrassonográfica de líquido livre que pode ser interpletado como edema, hemorragia ou necrose, além de poder apresentar margens pouco definidas, efusão peripancreática, lesões semelhantes a cistos que podem evoluir para pseudocisto (FERNANDES, 2015, ZANINI, 2018). Regiões multifocais hipoecogênicas com áreas hiperecogênicas e ecogenicidade mista também podem ser identificadas em casos de pancreatite em cães (NYLAND e MATTOON, 2015). Somente com a obtenção da imagem referente a pancreatite não pode ser descartado os diferenciais para neoplasia pancreática ou peritonite séptica focal (NYLAND e MATTOON, 2015; GARCIA, 2021).

Em casos menos comuns, pode haver obstrução do ducto biliar secundária à pancreatite que será possível obter imagem do ducto biliar e vesícula biliar distendida além de ducto biliar comum dilatado e tortuoso (PENNINCK, 2015). A formação de lesões pancreáticas focais causadas pela pancreatite aguda são os pseudos cistos, cistos de retenção e abscesso pancreáticos porém não é possível realizar diferenciação ultrassonográfica (GARCIA, 2021). O edema pancreático pode ter correlação com a pancreatite assim como pode ser causada por hipoalbuminemia ou hipertensão portal, apresentando ao ultrassom inúmeras linhas hipoecogênica que realça a lobulação pancreática e levando ao aumento do órgão (PENNINCK, 2015).

1.2.2.2.5 Pancreatite crônica

Na pancreatite crônica pode ocorrer diversas alterações ultrassonográficas que muitas

vezes são inconsistentes em cada paciente, isso ocorre devido aos episódios recorrentes de pancreatite aguda em poucos meses ou anos e substituição do tecido pancreático apresentando fibrose intersticial, atrofia acinar (NYLAND e MATTOON, 2015; ZANINI, 2018) e infiltrados linfocíticos. (GARCIA, 2021) Em alguns casos pode não apresentar alterações em parênquima pancreático ao exame de ultrassonografia. (ZANINI, 2018)

Figura 9 - Pancreatite crônica em cão com 13 anos

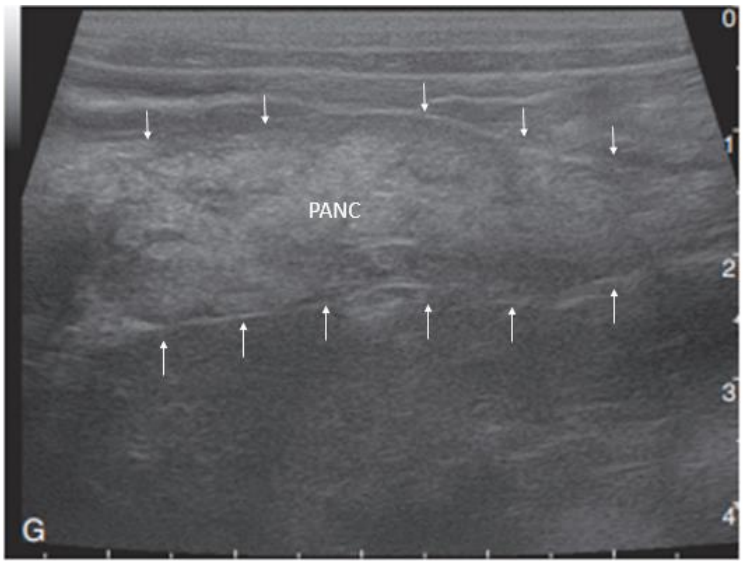

Imagem G – Uso do transdutor linear 13MHz, visão sagital do lobo direito do pâncreas (PANC, setas) com área central do pâncreas é hiperecoica com uma periferia hipoecóica irregular.

Fonte: NYLAND e MATTOON (2015)

A pancreatite crônica clássica em cães costuma apresentar espessamento leve e ecogenicidade aumentada do que o que é esperado em pâncreas normais, além de mesentério e o omento adjacente ao pâncreas com ecogenicidade diferente do esperado, como visualizado na figura 9. (NYLAND e MATTOON, 2015) Pode ter diminuição ou não do pâncreas. (FERNANDES, 2015). Presença de áreas ecogênicas, pontos hiperecogênicos formadores de sombra acústica posterior representando mineralização, lobulação das margens e áreas cavitárias ou pseudocistos. (ZANINI, 2018) Presença de ecotextura nodular e alargamento dos ductos pancreáticos nos pacientes acometidos pela enfermidade. (FERNANDES, 2015) Além de linhas hiperecogênicas não formadoras de sombra acústica posterior. (PENNINCK, 2015)

2 CONSIDERAÇÕES FINAIS

A pancreatite possui grande importância na clínica de cães, sendo a principal doença do pâncreas exócrino que acomete a espécie. O presente trabalho se enfatizou em realizar uma

revisão bibliográfica atualizada em relação às causas, sinais clínicos, diagnóstico e, com isso, principalmente através do uso de ultrassonografia. Foi observado que tem aumentado a demanda de profissionais capacitados na ultrassonografia, que saibam localizar e interpletar as diferentes imagens obtidas em pacientes com pancreatite e aparelhos cada vez mais tecnologicos. Com isso foi observado ao longo da pesquisa deste trabalho uma escassez de literatura com relatos e imagens das devidas alterações encontradas na pancreatite aguda e crônica para assim ser possível fazer uma correlação com a clínica do paciente. Necessidade de pesquisas mais apronfundadas nas correlações de mensuração dos lobos pancreáticos para que seja cada vez mais valores fidedignos com o encontrado na rotina do ultrassonografista.

REFERÊNCIAS

BIRCHARD, S. J., & SHERDING, R. G. **Manual Saunders: clínica de pequenos animais**. In: Ed. Roca. Vol. 3, 2008.

Cadernos Técnicos de Veterinária e Zootecnia. (Cadernos Técnicos da Escola de Veterinária da UFMG) N.100- 2021 - Belo Horizonte, Centro de Extensão da Escola deVeterinária da UFMG, agosto 2021.

CARVALHO, M. S. **Diagnóstico e tratamento da pancreatite em cães**. Gama, 2019. 24 p. Dissertação de conclusão de curso Medicina Veterinária - Centro Universitário do Planalto Central Apparecido dos Santos, Distrito Federal.

CORNELL, K., FISCHER, J. Surgery of the exocrine pancreas. In: SLATTER, D. **Textbook of animal surgery.** 3° ed. Philadelphia: Saunders, 2003. v. 1, p. 752-762.

CORNELL, K. Pancreas. In: TOBIAS, K. A., JOHNSTON, S. A. **Veterinary Surger: Small Animal**. 1 ed. (pp. 1659-1673). St. Louis: Elsevier, 2012. P. 1659 – 1673.

CUNNINGHAM, J. G.; KLEIN, B. J. **Tratado de fisiologia veterinária.** 4. ed. São Paulo: Elsevier; 2015. p.374 – 406.

DYCE, K. M., SACK, W. O., WENSING, C. J. G. **Tratado de anatomia veterinária**. 4 ed. Rio de Janeiro: Elsevier, 2010. Cap 3, p. 100 – 148.

FERNANDES, C. C. E. F. **Pancreatite em animais de companhia.** 2015. Tese (Mestrado integrado em Medicina Veterinária) – Escola de Ciências e Tecnologia, Universidade de Évora, Évora: 2015.

FOSSUM, T. W. **Cirurgia de pequenos animais.** 4 ed. Rio de Janeiro: Elsevier, 2014. Cap 23, p. 633 – 666.

GARCIA, D. **Ultrassonografia em cães e gatos: pâncreas, baço, linfonodos, grandes vasos e cavidade abdominal. Mapa mental com diagnósticos diferenciais - E-book**. Vol 5 . Curitiba, PR: Ed da autora, 2021.

HECHT, S.; HENRY, G. **Sonographic evaluation of the normal and abnormal pancreas**. Clinical Techniques in Small Animal Practice, v. 22, n. 3, p. 115-121, 2007

JERICÓ, M. M. NETO J. P. A., KOGIKA, M. M. **Tratado de medicina interna de cães e gatos**. 1 ed. Rio de Janeiro: Editora Roca, 2015.

KLEIN, B.G. **Cunningham: tratado de fisiologia veterinária**. 5.ed. Rio de Janeiro: ELSEVIER BRASIL, 2015.

LIEHMANN, L. M. Pancreas. In: LANGLEY-HOBBS, S. J., DEMETRIOU, J. L., LADLOW, J. F. **Feline soft tissue and general surgery.** 1 ed. Toronto: Saunders, 2013. Cap. 33, p. 375-386.

MANSFIELD, C.S. **New insights into pancreatitis in dogs.** Proc 12th ECVIMCA/ESVIM

Congress, 2002.

MANSFIELD, C. Pancreatitis in dog. In: BRUYETTE, D. **Clinical small animal internal medicine**. John Wiley & Sons, 2020.

MATTOON, J. S. NYLAND, T. G. **Small animal diagnostic ultrasound**. 3 ed. Canada: Elsevier, 2015. Cap 11, p. 461 – 491.

MEIRELLES, A; AGUILLERA, P. **Ultrassonografia abdominal em cães e gatos: um guia ilustrado de valores de referência - E-book**. Amazon, 1. ed. p.1-63, 2019.

MORAIS, L. K., MACHADO, F. M. E., ALBERTO, H. et al. Estudo macro e microscópico de pâncreas em cães. **PUBVET**, Londrina, v.8, n. 2, Ed. 251, Art. 1661, Jan, 2014.

MOREIRA, T. A., GUNDIM, L. F., MEDEIROS-RONCHI, A. A. Patologias pancreáticas em cães: revisão de literatura. **Arq. Ciênc. Vet. Zool. UNIPAR**, Umuarama, v. 20, n. 2, p. 109-115, abr./jun. 2017.

NELSON, R. W., COUTO, C. G. **Medicina interna de pequenos animais.** 5 ed. Rio de Janeiro: Elsevier, 2015. Cap 40, p. 598 – 617.

PENNINCK, D., D'ANJOU, M. A. **Atlas of small animal ultrasonography**. 2 ed. USA: Wiley Blackwell, 2015.

REECE W.O. Atividade secretora do tubo gastrointetinal. In: GOFF J.P. **Fisiologia dos animais domésticos.** 13.ed. Rio de Janeiro: Guanabara Koogan, 2017. p. 1078.

SANTOS, S. C. J. P. **Insuficiência pancreática exócrina em gato**. Lisboa, 2017, 82 p. Dissertação de mestrado – Universidade de Lisboa, Lisboa.

SILVA, R. D., PONCE, F. G. Pancreatite. In: JERICÓ, M. M., KOGIKA, M. M., ANDRADE NETO, J. P. **Tratado de medicina interna de cães e gatos.** 1 ed. Rio de Janeiro: Roca, 2015. Cap 125, p.3187 – 3209.

SOUSA, F. G., RABELO, A. L. RODRIGUES, A. K. M. et al. **Pancreatite canina: O perigo na rotina dos médicos veterinários: Revisão.** Pubvet, v. 15, n. 03, a. 769, p.1-9, Mar., 2021

UEDA, M. Y. **Alterações ultrassonográficas na pancreatite aguda canina.** Botucatu, 2011. 19 p. Trabalho de conclusão de curso Medicina Veterinária – Universidade Estadual Paulista, Botucatu.

WATSON, P. J. Doenças hepatobiliares e do pâncreas exócrino. In: NELSON, R.W., COUTO, C. G. **Medicina interna de pequenos animais.** 5 ed. Rio de Janeiro: Elsevier, 2015. Cap 40, p 598 – 617.

XENOULIS, P. G.; STEINER, J. M. **Lipid metabolism and hyperlipidemia in dogs**. *Vet. J*, v.183, p.12-21, 2010.

XENOULIS, P. G. **Diagnosis of pancreatitis in dogs and cats**. Journal of Small Animal Practice, 2015. v. 56(1), p. 13–26.

ZANINI, M. Pâncreas. In: CARVALHO, C. F. **Ultrassonografia em pequenos animais.** 2 ed. São Paulo: Roca, 2018. Cap 7, p. 91 – 101