Centro Universitário do Planalto Central Apparecido dos Santos - UNICEPLAC

Curso de Medicina Veterinária

Trabalho de Conclusão de Curso

***Helicobacter spp*. associada à gastrite crônica e seus aspectos endoscópicos e histopatológicos em cão: relato de caso.**

Gama-DF

2021

ARISLANE PALIOTTI MOTA DE SOUSA

***Helicobacter spp*. associada à gastrite crônica e seus aspectos endoscópicos e histopatológicos em cão: relato de caso.**

Artigo apresentado como requisito para conclusão do curso de Bacharelado em Medicina Veterinária pelo Centro Universitário do Planalto Central Apparecido dos Santos – Uniceplac.

Orientador: Prof. Esp., Ms. Guilherme Kanciuskaitis Tognoli.

Gama-DF

2021

ARISLANE PALIOTTI MOTA DE SOUSA

Helicobacter spp. associada à gastrite crônica e seus aspectos endoscópicos e histopatológicos em cão: relato de caso.

Artigo apresentado como requisito para conclusão do curso de Bacharelado em Medicina Veterinária pelo Centro Universitário do Planalto Central Apparecido dos Santos – Uniceplac.

Gama, 08 de novembro de 2021.

Banca Examinadora

Prof. Esp., Me. Guilherme Kanciukaitis Tognoli
Orientador

Profa. Ma., Dra. Margareti Medeiros
Examinador

MV. Leonardo Gonçalves de Abreu
Examinador

Helicobacter spp. associada à gastrite crônica e seus aspectos endoscópicos e histopatológicos em cão: relato de caso.

Arislane Paliotti Mota de Sousa[1]

Resumo:
As gastropatias em cães representam uma das maiores casuísticas na rotina da clínica, e sinais clínicos de vômitos recorrentes é um dos principais motivos para a procura médica. *Helicobacter spp.* e infiltrados inflamatórios linfoplasmocítários, são encontrados na mucosa gástrica tanto em cães sintomáticos, com ou sem alterações no trato digestório alto, quanto em cães assintomáticos, com ou sem alterações vistas durante o exame de endoscopia, teste da urease e histopatologia. Embora, alterações no TGI e a presença da bactéria tenham sido encontrados neste relato, o envolvimento patológico dessa bactéria em relação às gastropatias ainda não é bem esclarecido nos cães. Contudo, o diagnóstico é considerado um ótimo aliado ao médico, para que este possa se orientar melhor sobre qual conduta poderá proporcionar uma melhora no bem-estar do animal.

Palavras-chave: *Helicobacter spp*.. Cães. Endoscopia. Gastrite. Histologia.

[1]Graduanda do Curso Medicina Veterinária, do Centro Universitário do Planalto Central Apparecido dos Santos – Uniceplac. E-mail: arislanepms@gmail.com.

1 INTRODUÇÃO

As alterações do trato gastrointestinal são de alta prevalência na clínica médica de pequenos animais, sendo diversas as doenças que podem ser encontradas no estômago e intestinos, e uma das mais comuns, é a gastrite (FERREIRA *et al*., 2021).

O estômago possui cinco regiões: cárdia, fundo, corpo, antro e piloro, e a gastrite é a inflamação aguda ou crônica de uma ou mais camadas estomacais: mucosa, submucosa, muscular e serosa (HANSEL *et al*., 2007).

A gastrite aguda acontece quando o animal ingere algum alimento estranho ou infectado, fármacos, plantas tóxicas, corpo estranho, agentes químicos, e também pode ocorrer por infecção de *Helicobacter spp.* Os vômitos podem apresentar aspecto bilioso, sanguinolento, espumoso, ou ainda ter a presença do agente causador do transtorno (MERCK, 2014). O diagnóstico presuntivo na maioria das vezes é clinico, pela observação dos vômitos profusos (MORAILLON, 2013).

Já a gastrite crônica pode ser caracterizada por sinais clínicos de vômitos recorrentes que persistem por mais de uma semana, e podem ser secundários à irritação da mucosa gástrica por algum agente agressor persistente podendo ser distúrbios como hipoadrenocorticismo (endócrinos), neoplasias, estresse, e também causado por *Helicobacter spp*. (TILLEY *et al.*, 2015). Segundo Teixeira (2010), a gastrite crônica idiopática em cães e gatos, tem uma alta chance de estar correlacionada com a infecção por *Helicobacter spp*.

As helicobactérias são do gênero *Helicobacter,* gram-negativas, espiraladas e flageladas, se movimentam pela mucosa gástrica e podem se fixar nas células epiteliais, aparecem em diferentes partes do TGI, e podem estar correlacionadas com as causas de gastrite e neoplasias. O animal pode ser infectado por mais de uma espécie de helicobactéria. E as que infectam os cães são as *H. heilmannii, H. rappini, H. felis, H. bizzozeronii ou H. salomonis e H. bílis* (SCOTT *et al., 2016*).

No estômago dos cães, elas são encontradas em maior quantidade nas regiões do corpo e piloro, junto com uma maior concentração de infiltrado inflamatório e de nodulações linfocitárias (VIEIRA, 2012). Além disso, a nível histológico elas têm predisposição a habitar regiões de glândulas gástricas, podendo aparecer superficialmente à camada mucosa e células parietais (MERCK, 2014).

As infecções causadas por elas, podem estar associadas a países subdesenvolvidos, pois falta de saneamento contribui para a contaminação das águas e dos alimentos. As vias de transmissão podem ser orais-orais ou fecais-orais. O DNA dessas bactérias já foi isolado em

matéria orgânica como, saliva, placa dentária, vômitos e fezes. Estima-se que 70% da população mundial esteja infectada por *H. pylori*, e que 1% esteja infectada por cepas *H. heilmannii*, o que pode indicar um risco zoonótico em relação a esta última (YANTISS, 2016).

Há relatos de duas crianças possivelmente contaminadas por seus cães, pois em ambos os casos (nas crianças e nos cães), foram encontrados *H. heilmannii*, e ficou comprovado que em uma das crianças, havia material genético de *H. heilmannii*, idêntico ao das bactérias de seus cães, o que induz uma ideia de zoonose (GREENE, 2015).

O método de diagnóstico mais recomendado nas gastropatias é a endoscopia, pois ela permite ver a extensão e profundidade das lesões, proliferações de tecidos e pólipos. O diagnóstico da *Helicobacter* é dado pelo histopatológico (COLS, 2014).

Algumas classificações são usadas na endoscopia afim de padronizar o que está sendo observado pelos médicos, sendo a classificação de Los Angeles usada em região de esôfago (VASCONCELOS *et al*., 2020). A classificação de Yamada é utilizada para padronizar as lesões elevadas, como por exemplo os pólipos (YAMADA *et al.*, 1974).

Para auxiliar o diagnóstico na procura pelo microrganismo *Helicobacter*, o teste rápido da urease pode ser usado, pois ela é uma bactéria que possui alta taxa de produção de urease (NELSON, 2015). Há chances de ocorrer falsos negativos no histopatológico, pois as bactérias podem ficar em pontos específicos, ou pelo fato de haver baixa densidade populacional (TEIXEIRA, 2010).

Assim como na medicina humana, o tratamento triplo parece ser o mais eficaz, há também indícios de que a terapia adjuvante com óleo de alho seja eficaz tanto na diminuição do número de bactérias, quanto do nível de inflamação (VEIT, 2009). Cães não são impedidos de tomar AINEs apenas por terem a bactéria (DOS SANTOS COSTA *et al*., 2007). Segundo Teixeira (2010), após a eliminação das outras causas de gastrite crônica, pode-se instituir um tratamento para a infecção.

Este trabalho tem por objetivo expor e discutir um relato de caso sobre um cão apresentando gastrite crônica associada à infecção por *Helicobacter spp.*, visando mostrar as características endoscópicas e histopatológicas desses achados, e a importância do diagnóstico para possibilitar ao clínico uma decisão quanto a necessidade de um possível tratamento.

2 RELATO DE CASO

No dia 23 de agosto, foi atendida por meio de encaminhamento médico veterinário em uma clínica de diagnóstico por imagem veterinária em Brasília-DF, uma cadela da raça

Pinscher, 2 anos de idade, pesando 3,5kg, que chegou para procedimento de endoscopia digestiva alta, e que segundo a observação no pedido, o animal apresentava vômitos recorrentes, que posteriormente vieram as ser com a presença de sangue, sem descrição de frequência e nem há quanto tempo do início dos sinais clínicos. Após a tutora confirmar o jejum alimentar de pelo menos 12 horas, e hídrico de 4 horas, a cadela foi submetida ao exame.

Procedimento anestésico: após uma breve avaliação macroscópica do animal, foi injetado por via endovenosa a medicação pré-anestésica (MPA) composta de clorpromazina, na dose de 0,5 mg/kg, após o efeito esperado, foi feita a indução também por via intravenosa com propofol 3mg/kg e midazolam 0,5mg/kg. Após a obtenção do plano anestésico o animal foi entubado e recebeu isofluorano vaporizado em oxigênio a 100% possibilitando uma concentração de 1% CAM. Com essa concentração foi possível manter o paciente em plano até o término do procedimento.

Endoscopia: após a anestesia e entubação, o animal foi colocado em decúbito lateral esquerdo e seguiu para o exame de endoscopia digestiva alta, que foi realizado por equipamento videoendoscópico PENTAX EPM – 3000, cujo cabo óptico foi introduzido sob visão direta e sem dificuldades através da boca, laringe, esôfago, óstio cardíaco, estômago e porção cranial do duodeno. No estômago foram avaliadas as regiões de cárdia, fundo, corpo, antro e piloro. E no laudo foram descritas as seguintes observações:

Esôfago: apresentando calibre e peristalse sem alterações; trama vascular submucosa visível e dentro dos padrões da normalidade; presença de soluções de continuidade em mucosa, ocupando cerca de aproximadamente 35% da circunferência esofágica próximo a transição esofagogástrica.

Estômago: sugerindo forma e distensibilidade sem alterações; lago mucoso amarelado com aspecto biliar em volume pouco maior que o habitual, que foi prontamente aspirado; o corpo e o antro encontravam-se com a presença de enantemas difusos; também foi visto presença de discretas formações polipoides sésseis de aproximadamente 0,8 cm de diâmetro, localizadas em região de antro gástrico, próximo a região pilórica. Notando-se que ao toque das formações polipoides com o aparelho endoscópico, provocava-se sangramento ativo na região; a incisura angularis estava sem anormalidades; o piloro encontrava-se centrado e pérvio. As imagens correspondentes a esta endoscopia podem ser visualizadas na figura 1.

Figura 1 - Imagens correspondentes à endoscopia digestiva alta, de diferentes regiões do estômago. (A) Lago mucoso, (B) Enantema difuso, (C) Formações polipoides, (D) Região do cárdia.

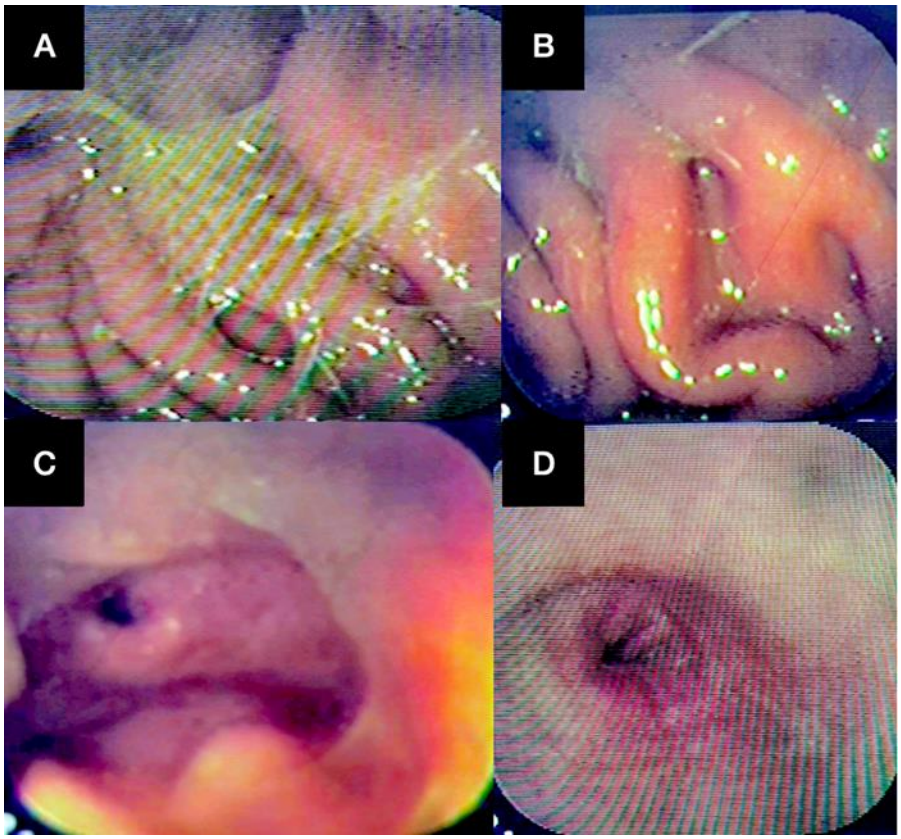

Fonte: Diagnopet, 2021.

Duodeno: Na mucosa foi encontrado a presença de enantemas difusos;

Impressão diagnóstica: Esofagite de refluxo grau B de Los Angeles; pangastrite enantematosa leve; refluxo duodeno-gástrico; formações polipoides em antro gástrico Classificação II de Yamada; duodenite enantematosa.

Coleta de biópsia: Com a ajuda de uma pinça endoscópica de biópsia sem espícula, foram coletadas as amostras para análise histológica, da camada mucosa de 5 regiões: 3 fragmentos do estômago (corpo, antro), e 2 do duodeno. Estas foram colocadas em dois tubos de hemograma vazios, um com as biópsias do estômago e o outro com as coletas do duodeno, ambos os tubos com solução tamponada de formaldeído a 10%, para a conservação do material. Foram encaminhadas ao laboratório no mesmo dia.

Também foram coletadas amostras de biópsia do estômago, para o teste da urease. Os fragmentos foram colocados no frasco com solução padrão de ureia a 10% e indicador de pH

vermelho fenol, o qual apresentou resultado positivo em apenas 40 minutos após a imersão do material. A coloração do líquido do teste no resultado positivo ficou próxima ao rosa escuro, em decorrência da atividade bacteriana que catalisa a ureia em amônia, promovendo a mudança de pH.

Resultado do exame histopatológico: a análise histológica ficou pronta em 8 dias após o procedimento. E apresentou as seguintes conclusões:

Descrição de material enviado: informaram terem recebido dois frascos, um identificado com o nome do animal e estômago, contendo 3 fragmentos variando de 0,1 a 0,2 cm de diâmetro e beges. Outro identificado com o nome do animal e duodeno, contendo 2 fragmentos variando de 0,1 a 0,2 cm de diâmetro e beges.

Procedimento laboratorial: foram utilizadas coloração Hematoxilina e Eosina (H.E); e coloração especial (PAS e Giemsa).

Descrição histopatológica do estômago: fragmentos apresentando boa orientação histológica, com visualização apenas da camada mucosa, porém com artefatos de coleta. Cerca de 60% dos fragmentos apresentaram lâmina própria expandida por infiltrado de linfócitos e plasmócitos. Na mucosa havia presença de algumas estruturas em forma de espiroquetas compatíveis com *Helicobacter spp.* havendo áreas de edema discreto.

Duodeno: os fragmentos se mostraram com boa orientação histológica, com visualização apenas da camada mucosa, porém contendo artefatos de coleta. Foi utilizada coloração especial (Giemsa e PAS), com resultado negativo para pesquisa de microrganismos. Porém apresentando quadro de duodenite linfoplasmocítica e hemorrágica multifocal moderada.

Diagnóstico histopatológico do estômago: o padrão histopatológico esteve compatível com lesão inflamatória gastrite linfoplasmocítica e edematosa multifocal discreta, acompanhada por alguns microrganismos compatíveis com a *Helicobacter spp.,* de acordo com a figura 2.

Duodeno: Padrão histopatológico compatível com lesão inflamatória duodenite linfoplasmocítica e hemorrágica multifocal moderada.

Após a conclusão diagnóstica, os exames foram encaminhados para a tutora e para a médica veterinária responsável pelo caso clínico do animal.

Figura 2 - Imagem tirada por microscopia de biópsia do estômago, em aumento de 200x, estando presente celularidade inflamatória e destacado pelas setas pretas estão os microrganismos intraluminais compatíveis com *Helicobacter spp.* Coloração GIEMSA.

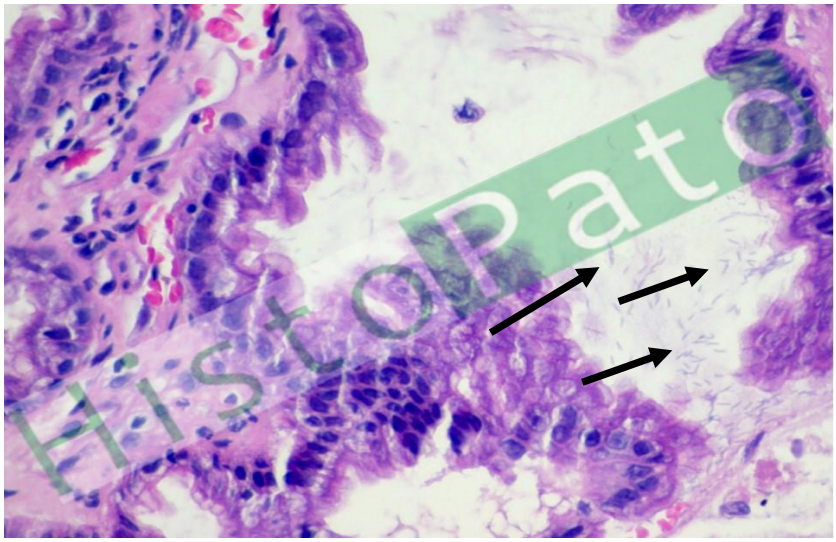

Fonte: Histopato, 2021.

3 DISCUSSÃO

A cadela da raça Pinscher, teve as lesões encontradas no estômago diagnosticadas como gastrite crônica discreta, além disso, tinha alterações no esôfago e duodeno, e concomitante a esse achado na endoscopia, também foram isoladas no histopatológico da mucosa gástrica, espiroquetas compatíveis com *Helicobacter spp.* Levando em conta as características da paciente supramencionada, igualmente a este caso, a maioria dos cães analisados por Takemura *et al.* (2007), foram diagnosticados com gastrite crônica discreta com a presença de *Helicobacter spp.*

Evidenciando também, o quanto essa bactéria tem uma taxa de colonização na população canina bastante significativa, Sousa *et al.* (2004), em um estudo sobre a prevalência de *Helicobacter* em cães do biotério da Unesp, tiveram todas as fêmeas do experimento positivas, e de todos os cães machos, apenas um era negativo para a bactéria.

Kinappe (2018), mostra muitos dados afins com este presente relato, pois em seu estudo retrospectivo ela apresenta que os pedidos de encaminhamento para endoscopia digestiva alta foram mais prevalentes para cães do sexo feminino, e que 3 foram para cães da raça Pinscher, representando 3% da incidência. O quadro clínico de vômito, estava presente em 30,3% do total

dos animais encaminhados, atrás apenas dos sinais de nódulos corporais 57,6%. Ela mostra também, que os cães positivos para a bactéria e que também possuíam alterações de mucosa gástrica foram representados por 61% do total dos cães, mostrando que na maioria daqueles casos também poderia estar havendo alguma correlação entre bactéria e lesões. Porém, uma metade apresentava sinais clínicos do TGI, e a outra metade era assintomática,

Da costa *et al*. (2012), afirmam em sua pesquisa que cães infectados não precisam necessariamente apresentarem algum sinal clínico gastrointestinal, relatando que 100% dos participantes caninos do seu estudo eram assintomáticos e positivos para a bactéria, confrontando uma possível ideia de que os cães infectados deveriam demostrar alguma alteração clínica e/ou alterações de mucosa gástrica.

Correlacionado ao laudo endoscópico desta paciente, o refluxo gastroesofágico, dentre outras causas, também é visto em pacientes humanos acometidos por *Helicobacter pylori,* apresentando vômitos, e outros sinais da gastrite crônica. Estudos ainda mostram que estas pessoas que possuem a bactéria, são cerca de 4 vezes mais susceptíveis ao distúrbio de refluxo, quando comparadas às pessoas que não tem a infecção por helicobactérias (DDINE *et al.,* 2012).

Trouillet *et al.* (2004), observaram em sua pesquisa que a mais comum das alterações na endoscopia gástrica, foi a gastrite enantematosa antral, discordando dos achados da cadela deste relato, em foi visto durante a endoscopia uma pangastrite enantematosa leve, ambos usando a classificação de Sidney, para julgamento do grau das alterações de estômago. Houve concordância nos achados em relação a celularidade envolvida de infiltrados inflamatórios linfoplasmocíticos, porém eles mostram que essa celularidade foi encontrada em todos os animais do estudo, tanto nos sintomáticos, como nos hígidos. *Helicobacter spp.*, foi encontrada em 75% de todos os cães, mostrando mais uma vez a alta prevalência.

O achado de infiltrado inflamatório linfoplasmocítico que aparece no histopatológico da região gástrica deste relato, é descrito por Greene (2015), como sendo o tipo de alteração inflamatória de estômago mais encontrada em pequenos animais.

Formações polipoides em antro-gástrico, também foram encontradas durante a endoscopia neste caso clínico, geralmente em humanos a prevalência dos pólipos serem benignos é bem maior, porém em casos onde há gastrite atrófica e presença de *H. pylori*, eles podem aparecer como fatores de risco para a ocorrência de neoplasias gástricas (DE MAGALHÃES, 2019). A localização dos pólipos em antro-gástrico, está dentro da estatística do local de aparecimento da maioria deles, cerca de 60% estão nesta região (YANTISS, 2016).

O enantema duodenal que foi visualizado na endoscopia, e as alterações encontradas na microscopia possuindo celularidade de infiltrado inflamatório linfoplasmocítico no duodeno, podem ser sugestivos de uma DII (Doença Inflamatória Intestinal), mostrando que esta paciente também pode estar acometida por tal afecção, segundo o que Cascon *et al.* (2017), mostram em suas pesquisas entre correlações macroscópicas e microscópicas, no diagnóstico da DII. Estes sugerem também, que a motilidade gastrointestinal sofre interferência pela presença desses infiltrados inflamatórios no duodeno e no estômago, fazendo com que líquido de estase seja visto na endoscopia. O que não foi o caso deste relato, pois a Pinscher não apresentou líquido de estase. Segundo Tilley *et al.* (2015), esse tipo de infiltrado é a enteropatia inflamatória mais encontrada em cães e gatos.

A localização exata (corpo ou antro) da colonização bacteriana na mucosa gástrica, a nível das distintas celularidades presentes no estômago, não esteve presente neste relato, mas Sousa *et al.* (2004), relatam que através da microscopia de imersão foi possível ver que grupos bem distribuídos de bactérias alongadas e espiraladas tipo saca-rolhas, compatíveis com *Helicobacter*, foram encontradas também colonizando as criptas alveolares, sem invadir as células.

Concordando com este trabalho, em que o resultado do exame histopatológico e o teste da urease não apresentaram contradição, Sousa *et al. (*2004) mostram que, a mesma porcentagem de positivos que foi encontrada em suas análises de biópsia gástrica através da microscopia, também foi encontrada com o uso do teste da urease, indicando que o teste possui ótima confiabilidade, porém, eles sugerem que os resultados fiquem prontos de 1 a 12 horas, o que já difere um pouco deste presente relato em relação ao tempo, pois o teste de urease usado na cadela pinscher, apresentou resultado positivo em apenas 40 minutos após a imersão dos fragmentos na solução, sendo que este mudou rapidamente sua cor de amarelo para rosa. Tempo este que, para Da costa *et al.* (2012), está associada a uma prova fortemente positiva, que foi encontrada em 71,42% das amostras de seus cães infectados, que tiveram o teste positivo em menos de 3 horas.

Embora não tenha sido possível a avaliação histológica da espécie de *Helicobacter* envolvida no caso clínico apresentado, Takemura *et al.* (2012), relatam que as espécies de maior prevalência encontradas em suas amostras foi o *H. bizzozeronii*, isolada, ou associada à *H. heilmannii* e/ou *H. felis.*

A sintomatologia de vômitos recorrentes que posteriormente vieram a ser com a presença de sangue, e gastrite crônica juntamente com *Helicobacter spp.*, foram descritos neste relato, e conforme vários trabalhos, as alterações endoscópicas e histopatológicas do TGI dos

cães parecem ser bem comuns nos casos onde há essas associações. Muitas das alterações do TGI podem ser idiopáticas e sem significancia clínica. Já outras, são associadas a algum tipo de sintomatologia gástrica e/ou intestinal, correlacionadas ou não com *Helicobacter spp*. Existem várias espécies de *Helicobacter* que colonizam os cães, porém, como não é de rotina pedir tais procedimentos de PCR, são poucos os laboratórios que fazem esta técnica, e neste relato essa distinção não foi feita. Não se sabe ao certo qual a patogenicidade destas bactérias para a flora gástrica dos cães, pois elas estão presentes em quase toda a população canina de outros estudos, e a sua verdadeira relação com as lesões ainda é objeto de questionamento. Por isso, é sugestivo que sejam feitos exames específicos para saber a espécie da helicobactéria em futuros trabalhos, pois ao saber sobre a etiologia dessa bactéria, seria possível estudar melhor as estatísticas de quais delas poderiam estar associadas a maiores danos nesses animais. Por se tratar também, de um agente de interesse na saúde pública, seria possível correlacionar melhor o potencial zoonótico e antropozoonótico da *Helicobacter spp*. em outros estudos.

4 CONSIDERAÇÕES FINAIS

No presente relato, os diagnósticos de gastrite crônica discreta, presença de *helicobacter spp*. e de outras alterações como, as do esôfago e do duodeno, só foram possíveis porque os procedimentos de endoscopia e histopatologia foram feitos. Sendo assim, estes exames são de extrema importância para diagnosticar e fazer o controle destas afecções.

REFERÊNCIAS

CASCON, C. M.; *et al*. Avaliação clínica, endoscópica e histopatológica de cães com doença inflamatória intestinal. **Pesquisa Veterinária Brasileira**, v. 37, p. 1287-1291, 2017.

COLS, J. E. **Tratado de Medicina Interna de Cães e Gatos 2 Vol**. Rio de Janeiro - RJ: Grupo GEN, 2014. Disponível em: <https://integrada.minhabiblioteca.com.br/#/books/978-85-277-2667-2/>. Acesso em: 28 out. 2021.

DA COSTA, M. C.; *et al.* Detecção de Helicobacter spp. em amostras de mucosa gástrica de cães assintomáticos e alterações histológicas associadas. **Brazilian Journal of Veterinary Research and Animal Science**, v. 49, n. 4, p. 285-292, 2012.

DE MAGALHÃES, T. G. N. L. **Pólipos gástricos: relevância clínica.** 2019.

DDINE, L. C.; *et al*. Fatores associados com a gastrite crônica em pacientes com presença ou ausência do Helicobacter pylori. **ABCD. Arquivos Brasileiros de Cirurgia Digestiva (São Paulo)**, v. 25, p. 96-100, 2012.

DOS SANTOS COSTA, P. R.; *et al*. Aspectos endoscopicos da mucosa gastroduodenal de caes portadores de Helicobacter spp. e submetidos a tratamento com nimesulida, monofenilbutazona e meloxicam: estudo experimental. **Revista Ceres**, v. 54, n. 316, p. 526-533, 2007.

E.; HANSEL, D . Z.; DINTZIS, R. **Fundamentos de Rubin - Patologia** . Rio de Janeiro - RJ: Grupo GEN, 2007. 978-85-277-2491-3. Disponível em: <https://integrada.minhabiblioteca.com.br/#/books/978-85-277-2491-3/>. Acesso em: 28 out. 2021.

FERREIRA, D. F.; FERNANDES, C. C.; DIAS, A. S. Levantamento das alterações do trato gastrointestinal em cães submetidos a necropsia na Universidade Presidente Antônio Carlos, em Uberlândia-MG. **Scientific Electronic Archives**, v. 14, n. 3, p. 94-98, 2021.

GREENE. **Doenças Infecciosas em Cães e Gatos**. 4ª edição . Rio de Janeiro - RJ: Grupo GEN, 2015. Disponível em:< https://integrada.minhabiblioteca.com.br/#/books/978-85-277-2725-9/>. Acesso em: 28 out. 2021.

KINAPPE, L F. G. **Estudo restrospectivo sobre a presença de Helicobacter sp. em cães submetidos a endoscopia digestiva alta no Hospital de Clínicas Veterinárias da UFRGS**. 2018.

MERCK. **Manual Merck de Veterinária**. 10ª edição. São Paulo -SP: Grupo GEN, 2014. Disponível em: <https://integrada.minhabiblioteca.com.br/#/books/978-85-412-0437-8/>. Acesso em: 27 set. 2021.

MORAILLON, R. **Manual Elsevier de Veterinária: Diagnóstico e Tratamento de Cães, Gatos e Animais Exóticos**. 7ª edição. Rio de Janeiro - RJ: Grupo GEN, 2013. Disponível em: <https://integrada.minhabiblioteca.com.br/#/books/9788595156319/>. Acesso em: 28 out. 2021.

NELSON, R. **Medicina Interna de Pequenos Animais**. 5ª edição. Rio de Janeiro - RJ: Grupo GEN, 2015. Disponível em: <https://integrada.minhabiblioteca.com.br/#/books/9788595156258/>. Acesso em: 28 out. 2021.

PEREIRA, T. I.; *et al.* Gastrite Crônica Causada Por Helicobacter spp. Em Cão: Relato de Caso. **Revista Uningá Review**, v. 34, n. S1, p. 31-31, 2019.

SCOTT, M. V.; MELISSA, K.; MM, C. **Microbiologia Veterinária**. 3ª edição . Rio de Janeiro - RJ: Grupo GEN, 2016. Disponível em: <https://integrada.minhabiblioteca.com.br/#/books/9788527728263/>. Acesso em: 28 out. 2021.

SOUZA, M. L.; *et al*. Prevalência de Helicobacter em cães oriundos do biotério central da Universidade Estadual de São Paulo (UNESP)-Botucatu. **Acta Cirurgica Brasileira**, v. 19, p. 571-577, 2004.

TAKEMURA, L. S.; *et al*. Detecção e efeitos de Helicobacter spp. em cães sadios e com sinais de gastrite. **Acta Scientiae Veterinariae**, v. 35, n. s2, 2007.

TAKEMURA, L. S.; *et al*. Helicobacter spp. infection in dogs is not associated with changes in epithelial proliferation or E-cadherin expression in gastric mucosa. **Semina: Ciências Agrárias**, v. 33, n. 2, p. 3211-3222, 2012.

TEIXEIRA, R. S. C. S. R. **Helicobacter spp. e gastrite crónica em canídeos e felídeos**. Trabalho de Conclusão de Curso. 2010.

TILLEY, L. P .; JUNIOR, F. WKS **Consulta Veterinária em 5 Minutos: Espécies Canina e Felina**. 5ª edição. Barueri - SP : Editora Manole, 2015. Disponível em: <https://integrada.minhabiblioteca.com.br/#/books/9788520448083/>. Acesso em: 28 out. 2021.

TROUILLET, A. V. P.; LEITE, J. S.; FERREIRA, A. M. R. Emprego de métodos invasivos para o estudo de gastrites no cão: comparação entre achados endoscópicos e histopatológicos. **Brazilian Journal of Veterinary Research and Animal Science**, v. 41, p. 162-163, 2004.

VASCONCELOS, Â. M.; BARRETO, A. B.; BRITO, A. P. S. O. **Classificação da doença do refluxo gastroesofágico: revisão de literatura**. Ponta Grossa - PR: Editora Atena, 2020, p. 1-388–416.

VEIT, F. **Gastrite em cães e gatos associada à Helicobacter spp**. Porto Alegre: UFRGS, 2009/2.

VIEIRA, F. T.; *et al.* "Frequência e distribuição de Helicobacter spp. na mucosa gástrica de cães." ***Revista Ceres*** **59**, 2012, 25-31.

YAMADA T.; ICHIKAWA H. **X-ray diagnosis of elevated lesions of the stomach. Radiology**. 1974 Jan; 110:79-83.

YANTISS, R. **Patologia de Diagnóstico**. Rio de Janeiro - RJ: Grupo GEN, 2016. Disponível em:< https://integrada.minhabiblioteca.com.br/#/books/9788595156227/>. Acesso em: 28 out. 2021.

Agradecimentos

Agradeço a Deus pela oportunidade de acesso à graduação, por tudo que ele me proporcionou para que eu pudesse chegar até aqui, e por tudo que ele poderá vir a me proporcionar para que eu siga trilhando meus caminhos. Obrigada meu Senhor, gratidão! Agradeço a compreensão e o apoio de meus familiares que seguraram a minha mão nessa jornada, e não mediram esforços em me ajudar, que Deus siga nos abençoando. E agradeço ainda, por todos os ensinamentos que obtive através dos meus professores, e do meu supervisor de estágio.