Centro Universitário do Planalto Central Apparecido dos Santos - UNICEPLAC

Curso de Medicina Veterinária

Trabalho de Conclusão de Curso

CARCINOMA MUCINOSO EM CADELA: RELATO DE CASO

Gama-DF

2021

UNICEPLAC

ISABELLA DE LOURDES CARDOSO COSTA

CARCINOMA MUCINOSO EM CADELA:

RELATO DE CASO

Artigo apresentado como requisito para conclusão do curso de Bacharelado em Medicina Veterinária pelo Centro Universitário do Planalto Central Apparecido dos Santos – UNICEPLAC.

Orientador(a) M: Fernanda B. de Oliveira Melo

Gama-DF

2021

UNICEPLAC

Isabella de Lourdes Cardoso

Carcinoma mucinoso em cadela

Relato de Caso

Artigo apresentado como requisito para conclusão do curso de Bacharelado em Medicina Veterinária pelo Centro Universitário do Planalto Central Apparecido dos Santos – UNICEPLAC.

Gama, 02 de dezembro de 2021.

Banca Examinadora

Prof. MSc. Fernanda B. de Oliveira Melo

Orientador

Prof. MSc. Veridiane da Rosa Gomes

Examinador

Prof. MSc. Guilherme Kanciukaitis Tognoli

Examinador

Carcinoma mucinoso em cadela: Relato de Caso

Isabella de Lourdes Cardoso costa[1]

Fernanda Barros de Oliveira Melo[2]

Resumo:
As neoplasias mamárias são consideradas um das mais comuns entre as fêmeas se tornando cada vez mais frequente na clínica veterinária, fêmeas inteiras ou que passaram pelo processo de ovário-histerectomia tardia são as mais acometidas. Os fatores que predispõe essa doença também estão relacionados com a idade, obesidade, genética, uso excessivo de medicamentos hormonais, sendo que a castração precoce é o melhor prognóstico prevenindo outras doenças como a pseudociese. Os carcinomas mucinosos é um tipo incomum de raridade na veterinária, é caracterizado pelo acúmulo de mucina na parte do lúmen ductal, e quando ocorre um extravasamento de mucina ele se torna um carcinoma mucinoso invasivo ocorrendo difusão do material. Essa neoplasia é considerada de alto índice de metástase, onde o estadiamento pode ser realizado através de exames de imagem e laboratoriais. Para diagnosticar é necessário realizar a biópsia e histopatológica onde vai ser analisado o tipo de célula neoplásica e o seu grau, para o tratamento é recomendado a mastectomia radical unilateral ou bilateral, e o paciente deve ser acompanhado pelo oncologista.

Palavras-chave: Neoplasia Mamária, Histopatológico, Oncologia, Mucina
. Mastectomia.

Abstrat:
Breast neoplasms are considered one of the most common among the evolutions, becoming more and more frequent in the veterinary clinic, if they are integrated or that have gone through the late castration process, they are the most affected. The factors that predispose this disease are also related to age, obesity, genetics, excessive use of hormonal drugs, and early castration is the best prognosis, preventing other diseases such as pseudocyesis. Mucinous carcinomas are an uncommon type of rarity in the veterinarian, it is released by the accumulation of mucin in the part of the ductal lumen, and it occurs when a mucin extravasation it becomes an invasive mucinous carcinoma occurring spreading from the material. This neoplasm is considered to have a high rate of metastasis, where staging can be performed through imaging and laboratory tests. To diagnose, it is necessary to perform a biopsy and histopathology where the type of neoplastic cell and its degree will be analyzed. For treatment,unilateral or bilateral radical mastectomy is recommended, and the patient must be monitored by the oncologista.

Keywords: Breast Neoplasm. Histopathological, Oncology, Mucin, Matectomy.

[1]Graduanda do Curso de Medicina Veterinária, do Centro Universitário do Planalto Central Apparecido dos Santos - UNICEPLAC. E-mail:isabelladf9@gmail.com

[2]Professora e orientadora Mestra e Docente do Centro Universitário do Planalto Central Apparecido dos Santos - UNICEPLAC. E-mail: fernanda.melo@uniceplac.edu.br

LISTA FIGURAS

Figura 1- Imagem ultrassonográfica da vesícula urinária evidenciando espessamento de parede cálculos urinários.

Figura 2- Imagem ultrassonografia de rim direito demonstrando área de calcificação com área mais hiperecogênica em região medular.

Figura 3- Imagem do resultado do exame histopatológico - aumento 400x

LISTA DE ABREVIATURAS E SIGLAS

ALT Alanina aminotransferase

OHE Ovário-histerectomia

M2 Segunda glândula mamária

M3 Terceira glândula mamária

M4 Quarta glândula mamária

LLE Látero-lateral esquerdo

MPA Medicação pré-anestésico

TMC Tumor mamário canino

SUMÁRIO

1	**INTRODUÇÃO**	**8**
2	**RELATO DE CASO**	**9**
3	**DISCUSSÃO**	**13**
4	**CONCLUSÃO**	**15**
REFERÊNCIAS BIBLIOGRÁFICAS		**16**

1 INTRODUÇÃO

.As neoplasias mamárias são a enfermidade mais comum em cadelas e frequentemente se tornam fatais devido ao desenvolvimento de metástases (BENJAMIN *et al*, 1999). Nesta espécie, a incidência tumoral aumenta a partir dos seis anos de idade, com maior incidência em cadelas com idade entre nove e 11 anos (PÉREZ-ALENZA *et al*, 2001).

Cerca de 50% de todos os tumores em cadelas são mamários (CASSALI et al, 2014). As neoplasias mamárias em fêmeas caninas têm ampla variação histológica (BENTUBO et al., 2006). Os autores Knapp et al. (2004) e Fossum et al. (2005), explicam que os tumores benignos das cadelas geralmente são classificados como mistos, adenomas ou mesenquimatosos mistos, representando 50% de todos os tumores, já os malignos têm sua maioria como carcinomas, ocorrendo também sarcomas, com um percentual inferior a 5%. O tamanho das massas tumorais pode variar de milímetros a centímetros, tendo as glândulas mamárias caudais como o local mais comum de desenvolvimento

Estes tumores mostram claramente um desenvolvimento hormônio-dependente de esteróides, como sugerido pelos efeitos protetores da castração precoce (DENARDI *et al*, 2009). Alguns autores relatam que cadelas castradas antes do primeiro ciclo estral possuem a possibilidade de aproximadamente 0,5% de desenvolver neoplasia de mama. Esta chance aumenta para 8% se a castração ocorrer após o primeiro estro e para 26% com a castração após o segundo estro (SCHNEIDER *et al*, 1969). Por outro lado, a ovário salpingo-histerectomia (OHE), realizada em idades posteriores, não parece desempenhar um papel na redução do risco de desenvolvimento de tumores mamários malignos nas espécies caninas (NOVOSAD, 2003). Neoplasias mamárias caninas geralmente se apresentam como nódulos circunscritos com tamanho, consistência e mobilidade variáveis (CASSALI *et al*, 2011).

A predisposição genética e a dieta parecem ter influência no desenvolvimento das neoplasias mamárias em fêmeas caninas (CAVALCANT & CASSALI, 2006). Acredita-se que o estrógeno aumente a atividade mitótica no epitélio mamário, aumentando o risco de desenvolvimento das neoplasias mamárias, porém é possível que sozinhos os hormônios não tenham capacidade para desencadear o processo de desenvolvimento dos tumores, portanto se não iniciam esse evento, pelo menos ajudam a mantê-los (CARVALHO, 2006).

A explicação de Knapp et a. (2004) diz que efeito protetor pode ser conseguido com a ovário-histerectomia (OHE), no entanto, Carvalho (2006) relata que quando realizada

antes do primeiro estro, o risco de desenvolver neoplasia mamária em cadelas é de 0,5%, 8% após o primeiro estro e 26% quando a OSH é feita após 2 ou mais estros. Quando a fêmea já completou 2 anos e meio de idade, não é beneficiada pelo efeito profilático de tal procedimento, pois as glândulas mamárias já completaram seu desenvolvimento.

O presente trabalho tem como objetivo relatar um caso de carcinoma mucinoso em cadela que é uma neoplasia rara na espécie.

2 RELATO DE CASO

No mês de julho de 2021 foi recepcionada e posteriormente atendida uma cadela com 7 anos de idade, da pelagem bicolor de preta com branca, da raça *Shih-Tzu*, pesando 8 kg e com histórico de formação de micronódulos em região de mama. A paciente veio com encaminhamento do Hospital Público veterinário somente para realização de OHE, ovário-histerectomia e Mastectomia radical, mas sem nenhum exame solicitado ou realizado anteriormente.

Na anamnese foi relatado pelo tutor que a paciente não havia sido castrada, e nem tinha tido acasalamento e apresentava um nódulo na M2 esquerda. O tutor relatou que no período de cio a paciente se apresentava extremamente agressiva, montava ninhos e uivava como se estivesse sentindo dor. Com isso, foi solicitado ao tutor que fosse realizado uma avaliação física prévia para que pudesse dar continuidade no encaminhamento. Ao exame físico da paciente foi observado que a paciente não possuía apenas um nódulo como relatado no encaminhamento, mas sim quatro nódulos pequenos em região direita na M3 e M4 e na região esquerda em M2 e M4. Além da presença de nódulos, foi observado que a paciente estava com presença de secreção láctea nas mamas, quando questionado aos tutores sobre comportamento de montar ninhos, os mesmos confirmaram que a paciente apresentava esse comportamento, relatando que a cadela fazia estimulação por lambedura. Nos demais exames como temperatura, tempo de preenchimento capilar, frequência cardíaca, frequência respiratória e glicemia a paciente não apresentava nenhuma alteração significativa.

Foi esclarecido ao tutor que havia a necessidade de realizar estadiamento do paciente, visto que por apresentar nódulos nas mamas havia grande possibilidade de ser uma neoplasia, apesar de não ser confirmatório, mas a mesma apresentava condições que favorecia, apesar de não ser confirmatório somente palpando. Sendo assim, foi solicitado ultrassonografia abdominal para verificação de alterações em órgãos abdominais, com isso

foi verificado alterações em vesícula urinária com presença de de cálculos e cistite (figura 1) e no rim foi verificado áreas de mineralização em região medular bilateral (figura 2).

Figura 1 – Imagem ultrassonográfica da vesícula urinária evidenciando espessamento de parede cálculos urinários.

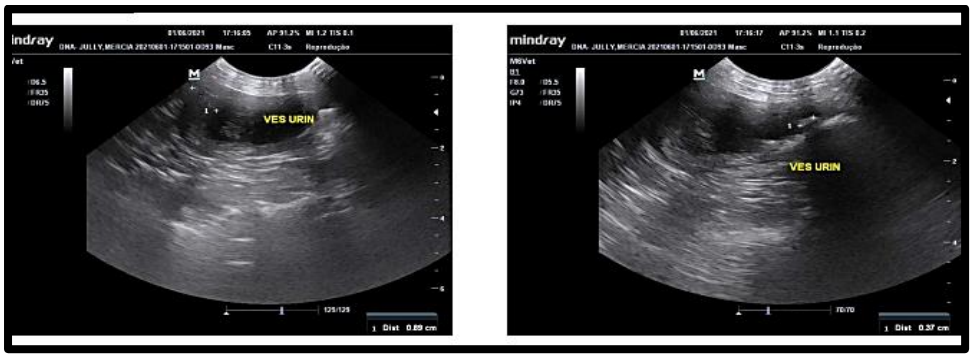

Fonte: Prof.ª Msc.: Fernanda Melo

Figura 2 – Imagem ultrassonografia de rim direito demonstrando área de calcificação com área mais hiperecogênica em região medular.

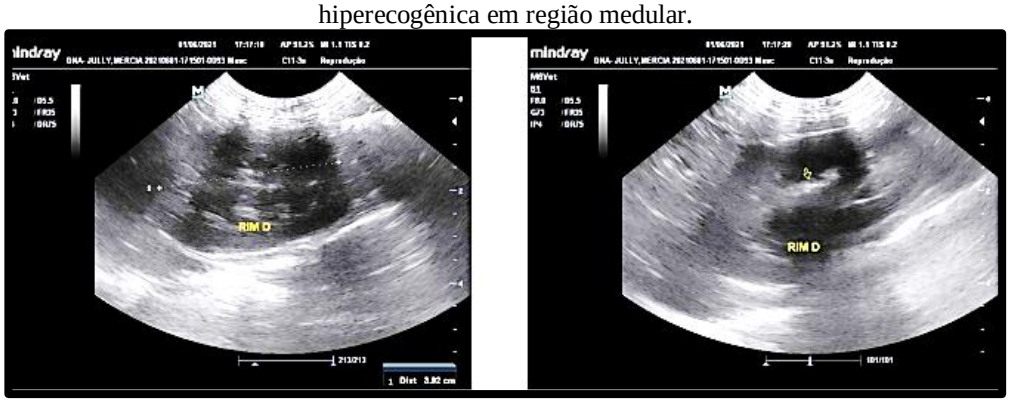

Fonte: Prof.ª Msc.: Fernanda Melo

Também foi solicitado radiografia de tórax com a finalidade de investigar metástase em região torácica, no exame encontrava dentro da normalidade.

Também foi solicitado o eletrocardiograma com o objetivo de avaliar a atividade elétrica e ritmo cardíaco, devido a idade da paciente, porém o eletrocardiograma não teve nada digno de nota, além de não apresentar alterações de pressão arterial sistólica e diastólica e o tempo de preenchimento capilar se apresentava dentro dos padrões, e não foi solicitado ecocardiograma para a paciente.

Após os resultados de imagem, foi conversado com a tutora a necessidade da realização de mastectomia radical na paciente, mas a tutora foi resistente à sugestão, pelos motivos de dificuldades financeiras que a mesma apresentava. Como a mesma já vinha com encaminhamento para realizar a OHE devido o comportamento da cadela no cio, foi então sugerido para a mesma a realização de nodulectomia parcial, retirada dos nódulos e o envio

para o histopatológico com a finalidade de verificar quais seriam as características histopatológicas desses nódulos e com resultado realizar o procedimento de mastectomia caso houvesse necessidade. Foram evidenciados os prós e contras dessa decisão, visto que provavelmente a cadela talvez haveria a necessidade de passar por dois procedimentos cirúrgicos ao invés de somente um, mas a mesma preferiu que fosse realizado com a nodulectomia parcial..

A paciente então foi conduzida para realização de hemograma, ALT alanina aminotransferase e creatinina, em que não apresentou alterações dignas de nota que impedissem a realização do procedimento cirúrgico anestésico.

O paciente foi conduzido para o procedimento de OHE e nodulectomia parcial, onde foi retirado todos os nódulos. Foi utilizado no procedimento anestésico MPA com Dexmedetomidina 3mcg/kg/IM associado com Metadona 10 mg/kg/IM. Na indução foi utilizado Propofol 2mg/kg/IV associado com Cetamina 2mg/kg/IV. Para analgesia transcirúrgica foi utilizado FLK (Fentanil + Lidocaína + Cetamina) na taxa de 5ml/kg/h sendo diluído em soro fisiológico de 250 ml. Após a indução foi realizado *bolus* de sulfato de magnésio na dose de 30 mg/kg. Para manutenção anestésica o paciente foi intubado com sonda endotraqueal e usado isoflurano durante todo o transcirúrgico.

Foi iniciada pela OHE realizando a incisão em região mediana ventral pós-umbilical com técnica do gancho para que pudesse encontrar o corno uterino. Para hemostasia foi utilizado técnica das três pinças sendo realizado a ligadura dupla com fio absorvível 2.0 (poliglactina 910) e sequencialmente realizado a excisão dos cornos uterinos e em sequência realizado o mesmo no coto. Em sequência, foi realizada sutura com fio absorvível musculatura (sutura festonada) e subcutâneo (simples contínuo) e a pele sendo suturadas com fio náilon 2.0 no padrão simples separado. Após a OHE processo de nodulectomia parcial foi encaminhado tendo como resultado a retirada dos nódulos realizando uma incisão e dissecção dos nódulos e colocados em pote com formol 10% e encaminhado para exame histopatológico, finalizando com incisões dos nódulos e suturadas com náilon 4.0, a paciente se manteve estável em todo procedimento cirúrgico, sem alterações dos parâmetros acompanhados durante o transcirúrgico, sem alterações de pressão arterial, temperatura e sem alterações respiratórias significativas.

Os nódulos retirados se apresentavam como irregulares, coloração esbranquiçada, firmes, sem aderência e com tamanho médio de 0,6 cm. Após sete dias, o laboratório deu como resultado a análise microscópica, conforme a (figura 3) nota-se proliferação de células

poliédricas, com citoplasma abundante, vacuolizado, por vezes contendo material levemente biofílico. O núcleo é pequeno e heterocromático, a depender do campo há células com citoplasma escasso e eosinófilo, com núcleo ovalado e cromatina grosseiramente pontilhada. Essas células se organizam em padrão sólido. As formações tubulares são menos de 10%. O pleomorfismo é moderado no tamanho e forma nuclear, e o índice mitótico é de 2 mitoses em 10 campos de grande aumento (400X). Essas células são sustentadas por espesso estroma fibroso e as margens estão comprometidas. O resultado do diagnóstico morfológico do carcinoma mucinoso foi identificado como grau II.

Ao retorno cirúrgico a paciente não apresentava mais inchaço nas mamas e nem secreção láctea. Também foi repassado o resultado da biópsia e foi conversado novamente com os tutores sobre a necessidade de mastectomia e encaminhamento para o oncologista, mas a mesma ficou de verificar a possibilidade dos procedimentos, porém acabou desistindo de dar sequência no tratamento proposto para a paciente devido às limitações financeiras. Após 05 meses do caso relatado a tutora nos comunicou que a cadela não apresentou mais comportamento de uivar, agressividade e montar ninhos, além disso, não foi observado novas formações de nódulos na região da mama e a mesma está realizando acompanhamento da cadela no Hospital Público veterinário que sugeriram não realizar a mastectomia como haviam sugerido anteriormente, pois a paciente se encontra bem e sem nenhuma alteração significativa para dar sequência no procedimento cirúrgico.

Figura 3 - Imagem do resultado do exame histopatológico - aumento 400x.

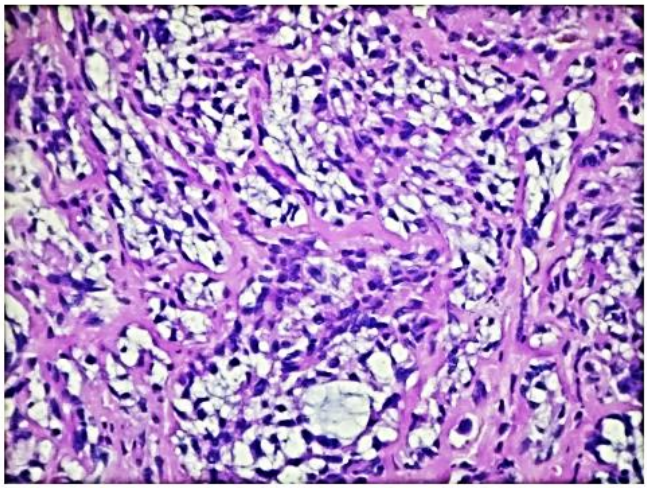

Foto 1: Carcinoma mucinoso. Grupamentos de células neoplásicas epiteliais embebidas em material amorfo levemente basofílico (mucina) Canino. Nódulo em mama. Coloração de hematoxilina e eosina.

Fonte: Prof.ª Msc.: Fernanda Melo

3 DISCUSSÃO

Das informações obtidas, podemos avaliar que vários fatores podem desencadear neoplasias mamárias em cadelas, e neles se enquadram à genética, obesidade, dietas inadequadas, raças, uso excessivo de anticoncepcionais.

Para Caldas et al. (2020) o câncer de mama é uma patologia comum, principalmente em cadelas adultas idosas não castradas ou que passaram pela castração após vários cios. Como os hormônios endógenos agem estimulando a proliferação celular a cada ciclo estral, estudos que observaram a relação entre a castração e a incidência de TMC tumor mamário canino, evidenciaram que nas áreas em que a OHE não faz parte da prática médico-veterinária essa incidência é mais alta à medida que os animais vão ficando mais velhos. (Pérez et al.,2000).

A paciente trás de histórico a doença de pseudociese, que favorece a instabilidade hormonal, no relato de caso não fica comprovado se é o motivo principal que desencadeou a neoplasia mamária. Mas desta forma, a OHE torna-se um procedimento importante, especialmente, em casos recidivastes. (TORÍBIO et. al., 2012).

O exame de ultrassonografia abdominal não evidenciou metástase, mas resultou em alterações sugestivas de cistite e aglomerado de cálculos urinários. Este método de diagnóstico é mais amplamente utilizado para a detecção de metástase em órgãos abdominais. (FELICIANO et al.,2008).

O objetivo do exame radiográfico é investigar a presença de metástase e deve-se realizar três projeções radiográficas do tórax (ventro dorsal e lateral esquerda e direita) para avaliar a presença de metástases pulmonares e pleurais. Ao exame radiográfico, as áreas de metástase pulmonar surgem como áreas de densidade intersticial (LANA et al., 2007).

O resultado do exame histopatológico identificou-se a neoplasia como carcinoma mucinos e notou-se presença de células neoplásicas epiteliais, infiltrado de material amorfo e levemente presença de mucina canina. O exame histopatológico é o método de escolha para o diagnóstico conclusivo das neoplasias mamárias em cadelas, pois permite a obtenção de amostra representativa do tumor e avaliação da margem cirúrgica, o que proporciona uma análise detalhada. (NÓBREGA, 2013).

Esse tipo de tumor da paciente não é bem descrito na literatura veterinária, considerando sua rara ocorrência e consequente escassez de estudos envolvendo fatores

clínicos e patológicos, em animais. Mas sabe-se que ao menos 40% do crescimento tumoral neste tipo histológico é caracterizado pelo acúmulo de mucina predominantemente no lúmen ductal. (CASSALI et al., 2014). A descrição da sua celularidade, bem como a quantidade de mucina, varia muito dentro do grupo dos tumores mucinosos (BRUNETTI et. al., 2003).

Em relação ao seu comportamento biológico, esse tumor possui alta capacidade de metastatização, já descrita para linfonodo axilares e esternais, pulmão, pleura, coração, rins, adrenais, escápula e mandíbula (ELSTON & ELLIS, 2002).

A remoção cirúrgica da neoplasia ainda é a técnica considerada ouro para o tratamento do tumor mamário em cães, e é o método que apresenta melhor controle local doença, com exceção apenas dos casos de carcinoma inflamatório, (PAPAZOGLOU et al., 2014). A nodulectomia deve ser considerada para retirada de únicos tumores superficiais, sólidos, e não aderidos com menos do que 0,5 cm (CASSALI et al.,2014). Mas quando a parte das lesões são maiores implicam na necessidade de remoção da glândula inteira.

Relatos deste tipo contribuem com a literatura, que ainda é um pouco escassa para este tipo de tumor especificamente. E quanto à casuística, não são tão frequentes (Souza et al., 2006).

4 CONCLUSÃO

As neoplasias mamárias é uma afecção comum na rotina clínica médica veterinária, afetando principalmente fêmeas de idade avançada que não foram castradas, vários fatores podem contribuir para o desenvolvimento de neoplasias sendo elas a genética, obesidade, dieta desequilibrada e inadequada e uso excessivo de anticoncepcional, a ovariohisterectomia precoce é um método de prevenção de nódulos mamários e doenças de instabilidade hormonal como a pseudociese, devido a supressão dos hormônios que ocorrem em cada estro, o estadiamento é feito através de exames de imagem que possibilita a visualização de órgãos e possíveis metástase, o método de identificação do tipo histológico da neoplasia é através de exames histopatológico que é importante para o clínico na conduta terapêutica e obtenção de um prognóstico seguro, as formas de tratamento é baseado na mastectomia que consiste na remoção das cadeias mamárias.

5 REFERÊNCIAS BIBLIOGRÁFICAS

BENJAMIN S. A., LEE A. C., SAUNDERS W. J.; **Classifiction and behavior of canine mammary epithelial neoplasms based on life-span observations** in Beagles. Veterinary Pathology, 36:423- 436, 1999.

BENTUBO H.D.L., SOBRAL R.A., UBUKATA R., HONDA S.T. & XAVIER J.G. 2006. **Carcinoma inflamatório de mama em cadela – relato de caso.** Clínica Veterinária. 65:40-44.

BRUNETTI B et al.; **Histochemical and Immunohistochemical Characterization of Canine Mammary Mucinous Carcinoma.** J. Comp. Path. 2003, Vol. 129, 131–136.

CALDAS C., TERESA, O.S., IVIS E.; **Acompanhando mulheres que enfrentam a quimioterapia para o câncer de mama: uma compreensão das singularidades**. Escola Anna Nery Revista de Enfermagem, 6(2),261-272, 2002.

CARVALHO, T. B. Neoplasia mamária em cadelas: **caracterização histopatológica e expressão de proteínas de estresse** (HSP 72). 2006. p.4-7, 9.

CASSALI G.G., LAVALLE G.E., DE NARDI A., FERREIRA E., et al.. **Consensus for the diagnosis, prognosis and treatment of canine mammary tumors,** 2014. Braz. J. Vet. Pathol. 7(2):38-69 2014.

CASSALI, G. D.; LAVALLE, G.E.; DE NARDI, A. B.; FERREIRA, E.; BERTAGNOLLI, A. C.;et al.; **Consensus for the Diagnosis, Prognosis and Treatment of Canine Mammary Tumors**. Brazilian Journal of Veterinary Pathology, v.4, p. 153-180, 2011.

CAVALCANTI, M. F.; CASSALI, G. D. **Fatores prognósticos no diagnóstico clínico e histopatológico dos tumores de mama em cadelas – revisão.** Revista Clínica Veterinária, São Paulo:Guará, n. 61, ano 11, p. 56, 57, 2006.

DE NARDI, A. B.; RODASKI, S.; ROCHA, N. S.; FERNANDES, S. C. **Neoplasias mamárias.** In: DALECK, C.R; DE NARDI, A.B; RODASKI, S. Oncologia em cães e gatos. 1. ed. São Paulo: Roca, cap. 26, p. 371-383.2009.

ELSTON, C. W.; ELLIS, I. O. **Pathological prognostic factors in breast cancer. I. The value of histological grade in breast cancer: experience from a large study with long-**

term follow-up. CW Elston & IO Ellis. Histopathology 1991; 19; 403–410: AUTHOR COMMENTARY. **Histopathology**, v. 41, n. 3a, p. 151, 2002.

FELICIANO, M et al. **Abordagem ultrassonográfica da neoplasia mamária em cadelas**: **revisão de literatura.** Rev Bras Reprod Anim, Belo Horizonte, v.32, n.3, p.197-201, 2008.

FOSSUM, T. W. et al. **Cirurgia de pequenos animais.** 2. ed. São Paulo: Roca, 2005. p.631-633, 635, 636.

KNAPP, D. W. et al. **Tumores do sistema urogenital e das glândulas mamárias.** In: ETTINGER, S. J.; FELDMAN, E. C. Tratado de medicina interna veterinária. 5. ed. 2. vol. Rio de Janeiro: Guanabara Koogan, 2004. p.577, 578.

LANA, S.E.; RUTTEMAN, G.R.; WITHROW, S.J. **Tumors of the mammary gland**. In: WITHROW, S.J. & VAIL, D.M., Withrow & MacEwen's Small Animal Clinical Oncology 4.ed. St. Louis: Saunders Elsevier, 2007. p.619-636..

NÓBREGA, D,F; LUVIZOTTO,M.C.R.**Análise comparativa do diagnóstico citopatológico e histopatológico de neoplasias mamárias em cadelas.trabalho de conclusão de curso de graduação**.Araçatuba,2013.

NOVOSAD, C. A. **Principles of treatment for mammary gland tumors. Clínical Techniques** in Small Animal Practice, v. 18, n. 2, p. 107-109, 2003.

PEREZ, MD. Et al. **Fatores que influenciam a incidência e o prognóstico detumores mamários** caninos In: pub med gov, v41, n7, p. 287-91, 2000

PÉREZ-ALENZA M.D., TABANERA E., PEÑA L.; **Inflammatory mammary carcinoma in dogs: 33 cases** (1995-1999). Journal of American Veterinary Medical Association. 219(8):1110-1114, 2001.

PEREZ, MD. Et al. **Fatores que influenciam a incidência e o prognóstico detumores mamários** caninos In: pub med gov, v41, n7, p. 287-91, 2000

SCHNEIDER, R., DORN, C. R., TAYLOR, D. O. N. (1969). **Factors influencing canine mammary cancer development and postsurgical survival.** Journal of the National Cancer Institute, 43(6), 1249–1261.

Souza, T. M., Fighera, R. A., Irigoyen, L. F. & Barros, C. S. L. 2006. **Estudo retrospectivo de 761 tumores cutâneos em cães**. Ciência Rural, 36, 555-560.

TORÍBIO, J.M.M.L.; COSTA-NETO, J.M.; BAVIA, M.E.; LIMA, A.E.S.; et. al., **Detecção de aglomerados espaciais de casos de neoplasia mamária em cães no município de Salvador, Bahia.** Ciência Rural, v.42, n.1, p.98-104, 2012.