



UNICEPLAC
CENTRO UNIVERSITÁRIO

Centro Universitário do Planalto Central Aparecido dos Santos - UNICEPLAC
Curso de Medicina Veterinária
Trabalho de Conclusão de Curso

***Cryptosporidium* em Gecko leopardo: Primeiro Relato no Brasil**

Gama-DF
2021



AMANDA DE OLIVEIRA LIMA

***Cryptosporidium* em Gecko leopardo: Primeiro Relato no Brasil**

Artigo apresentado como requisito para conclusão do curso de Bacharelado em Medicina Veterinária pelo Centro Universitário do Planalto Central Aparecido dos Santos – Uniceplac.

Orientadora: Prof. Me. Manuella Rodrigues de Souza Mello

Gama-DF

2021



AMANDA DE OLIVEIRA LIMA

Cryptosporidium em Gecko leopardo: primeiro relato no Brasil

Artigo apresentado como requisito para conclusão do curso de Bacharelado em Medicina Veterinária pelo Centro Universitário do Planalto Central Aparecido dos Santos – Uniceplac.

Gama-DF, 26 de novembro de 2021.

Banca Examinadora

Prof. Me. Manuella Rodrigues de Souza Mello
Orientadora

Prof. Dra. Vanessa da Silva Mustafa
Examinadora

Prof. Dra. Stefania Marcia de Oliveira Souza
Examinadora

Cryptosporidium em Gecko leopardo: Primeiro Relato no Brasil

Amanda de Oliveira Lima¹

Resumo:

A escolha pelos animais ditos “não convencionais” cresceu bastante nos últimos tempos e os répteis têm ganhado popularidade como animais de estimação. O Gecko leopardo (*Eublepharis macularius*) tem sido muito procurado para criação em cativeiro, sendo atualmente um dos lagartos mais adotados em todo o mundo. Entretanto, a maioria dos répteis em cativeiro são adquiridos de forma ilegal, sem informações relacionadas ao manejo o que gera o desencadeamento de doenças, como a criptosporidiose. Os *cryptosporidium* são protozoários coccídios intracelulares obrigatórios que se reproduzem em células epiteliais do intestino delgado de um hospedeiro por via fecal-oral (RYAN, 2015), sendo que a contaminação em *Eublepharis macularius* pode causar doença diarreica fatal. Neste estudo, relatou-se o primeiro caso, no Brasil, de um espécime de Gecko leopardo (*Eublepharis macularius*) extremamente debilitado, que veio a óbito e foi encaminhado para exame cadavérico no laboratório de patologia da Unb, com suspeita de *cryptosporidium*. A partir dos resultados obtidos no laudo de necropsia, a causa mortis do animal ocorreu por parasitismo por *cryptosporidium sp.*

Palavras-chave: *Eublepharis macularius*; *cryptosporidium sp.*; doença diarreica fatal.

Abstract:

The choice for so-called “unconventional” animals has grown a lot in recent times and reptiles have gained popularity as pets. The Leopard Gecko (*Eublepharis macularius*) has been much sought after for breeding in captivity, and is currently one of the most adopted lizards in the world. However, most reptiles in captivity are acquired illegally, without information related to management, which triggers the onset of diseases such as cryptosporidiosis. *Cryptosporidium* are obligate intracellular coccidia protozoa that reproduce in the epithelial cells of the small intestine of a host via the fecal-oral route (RYAN, 2015), and contamination in *Eublepharis macularius* can cause fatal diarrheal disease. In this study, we report the first case, in Brazil, of an extremely debilitated specimen of Leopard Gecko (*Eublepharis macularius*), which died and was referred for cadaveric examination at the pathology laboratory at Unb, with suspicion of *cryptosporidium*. Based on the results obtained in the autopsy report, the animal's cause of death was due to parasitism caused by *cryptosporidium sp.*

Keywords: *Eublepharis macularius*; *cryptosporidium sp.*; fatal diarrheal disease.

¹Graduanda do Curso de Medicina Veterinária, do Centro Universitário do Planalto Central Aparecido dos Santos – Uniceplac. E-mail: amanda.olima1304@gmail.com.

1 INTRODUÇÃO

Os répteis pertencem à classe *Reptilia* e possuem 82 famílias, 1.131 gêneros e 9.546 espécies e são divididos em 4 ordens taxonômicas: *Crocodylia* (crocodilos, jacarés, aligatores e gaviais), *Rhynchocephalia* (tuataras), *Squamata* (serpentes, lagartos e anfisbenas) e *Chelonia* ou *Testudinea* (cágados, tartarugas e jabutis). São animais que apresentam como características em comum a pele coberta por escamas e ectotermia. Todo metabolismo dessa classe está intimamente ligado à temperatura, que além de influenciar seu comportamento interfere diretamente na saúde do animal (PINCHEIRA, 2013).

O Gecko leopardo é da ordem *Squamata*, da família *Eublepharidae*, que compreende 30 espécies diferentes de Geckos, são lagartos sexualmente dimórficos e a determinação do sexo se baseia na temperatura de incubação, sendo que temperaturas entre 26,7°C a 29,4°C resultam em descendentes fêmeas e temperatura de incubação maior que 32,2°C os descendentes serão machos (REPTILE, 2006).

Essa espécie animal possui uma ampla variedade de cores, sua alimentação é principalmente insetívora, compreendendo grilos, gafanhotos e larvas. São animais com a capacidade de autotomia e sua ecdise ocorre em toda a superfície corporal com posterior ingestão (JEPSON, 2010).

O *Eublepharis macularius* habita desertos rochosos, áridos e pastagens em todo o Afeganistão e noroeste do Paquistão, assim como em locais do Irã. São animais de comportamento solitário e a interação entre indivíduos ocorre em função de acasalamento ou competição de alimentos (SIMPSON, 2019).

Essa espécie animal é comumente afetada por diversas doenças infecciosas como bactérias, fungos, protozoários e parasitas. As endoparasitoses, em sua grande maioria, possuem caráter autolimitante e o diagnóstico é feito, principalmente, pelo achado do parasita em fezes frescas (JEPSON, 2010).

Cryptosporidium sp. são protozoários coccídios intracelulares obrigatórios que se reproduzem em células epiteliais do intestino delgado de um hospedeiro. Depois que os oocistos de *cryptosporidium sp.* são ingeridos, eclodem no trato gastrointestinal e liberam esporozoítas, que parasitam as células gastrointestinais epiteliais. Nessas células, os esporozoítas se transformam em trofozoítos, replicam e produzem oocistos (RYAN, 2015).

A criptosporidiose é encontrada em todo o mundo e sua infecção varia conforme a espécie. Enquanto algumas espécies são patogênicas, outras não demonstraram estar relacionadas a qualquer manifestação da doença. Algumas infecções são agudas e autolimitadas, enquanto outras são crônicas. A severidade e duração da infecção são afetadas pelo estado imunológico da pessoa ou animal infectado. Indivíduos imunossuprimidos podem sofrer com a forma leve, aguda, moderada ou grave da doença, podendo levar a morte (FAYER, 2007).

Os oocistos podem se diferenciar em oocisto de parede fina e de parede espessa. O oocisto de parede fina se mantém no organismo hospedeiro, sofrem excistamento e é responsável pela auto infecção, correspondendo a 20% dos casos (CUBAS, 2014). O oocisto de parede espessa, representa cerca de 80% dos casos, são eliminados já na forma infectante e é altamente resistente em condições ambientais, podendo ser transmitido para um próximo hospedeiro por meio da ingestão de água e/ou alimentos contaminados, dando início a um novo ciclo (FONSECA, 2015).

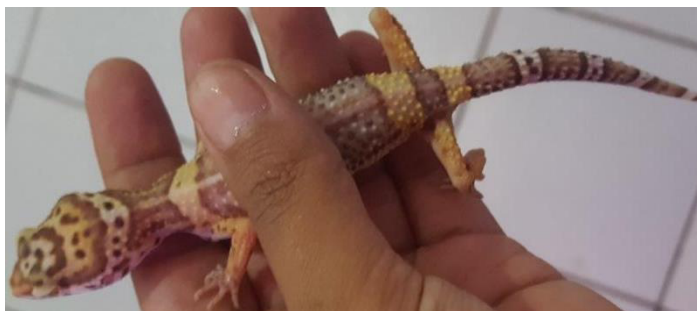O presente trabalho irá descrever o primeiro caso de criptosporidiose em um Gecko leopardo, no Brasil, abordando seu histórico, sinais clínicos, laudo de necropsia e discussão da forma clínica e subclínica da doença em *Eublepharis macularius*.

2 RELATO DE CASO

O réptil, *Eublepharis macularius*, foi adquirido ilegalmente por seu proprietário que não possuía nenhum conhecimento acerca do réptil, relatando que o animal seria descartado por estar doente. Esse descarte, provavelmente ocorreria em ambiente natural, não podendo ser mensurado as consequências que essa ação poderia causar ao meio ambiente.

O animal era uma fêmea de aproximadamente 20 cm de comprimento, adulta e encontrava-se com olhos fechados, na maior parte do tempo, profundos, com fezes diarreicas e mandíbulas cerradas. O animal foi retirado de seu proprietário no dia 06 de abril de 2018 em estado de extrema caquexia, notada pela espessura de sua cauda que tem por característica um formato bulboso com função de acúmulo de suas reservas de gordura, sendo o principal marcador na avaliação de score corporal (REPTILE, 2006).

Figura 1 – *Eublepharis macularius*: animal com perda de gordura excessiva. Observe que a coluna vertebral está facilmente visível.



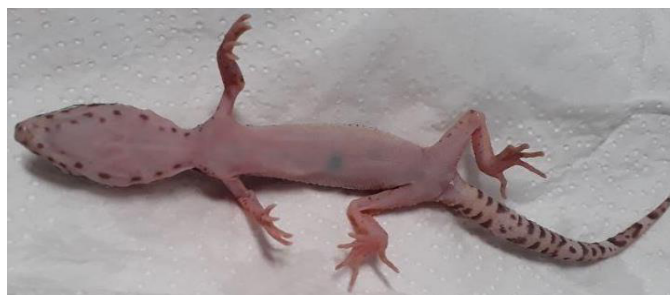Fonte: Do autor, 2018.

O espécime não teve seu histórico relatado pelo proprietário, porém foi observado que ele estava acondicionado em uma vasilha de plástico pequena, sem os cuidados necessários à essa espécie e em condições insalubres com presença de formigas que caminhavam tanto pelas fezes do animal como pelos vasilhames usados para alimentação

A alimentação era basicamente insetívora, por criação caseira de tenébrions, larvas de uma espécie de besouro da família *Tenebrionidae*, conhecido como larva da farinha. As larvas estavam sendo criadas em um recipiente com restos de matéria orgânica e caixa de ovos notadamente sujas, o que atraíam moscas (VILELA, 2018).

Foi tentando a alimentação forçada com uma ração em gel para répteis insetívoros, porém o animal regurgitava. Após 5 dias o animal veio a óbito e foi encaminhado ao Laboratório de Patologia Veterinária - LPV-UnB para realização da necropsia com suspeita de criptosporidiose. O animal estava em bom estado de conservação e foi encaminhado em menos de 24 horas ao laboratório.

Figura 2 – *Eublepharis macularius* antes da autopsia. Observe que a calda não apresenta depósitos de gordura. Essa aparência é vulgarmente chamada de “Stick tail”, “rabo de pau”.



Fonte: Do autor, 2018.

A descrição macroscópica geral indicava escore corporal 2 (escala 1 a 5) sem outras alterações detectáveis. Na descrição histopatológica cardiovascular foi observado discreto infiltrado linfocítico multifocalmente em miocárdio.

A descrição do sistema digestivo apresentou diversas alterações, observando moderado infiltrado linfocítico multifocal na lâmina própria intestinal, além de acentuada presença de protozoários circunferenciais e eosinofílicos multifocalmente em superfície de mucosa intestinal, compatíveis com *cryptosporidium sp.* com diagnóstico de miocardite linfocítica discreta multifocal; hepatite histiocítica discreta aleatória; enterite Intersticial linfocítica parasitária moderada multifocal e criptosporidiose Intestinal. Os achados microscópicos como enterite intersticial linfocítica indicam como causa mortis parasitismo por *cryptosporidium sp.*

3 DISCUSSÃO

Em animais selvagens, a infecção por *cryptosporidium sp.* ocorre predominantemente de forma assintomática. Os relatos abrangem diversas espécies e genótipos do coccídio, e pode -se notar certa especificidade por hospedeiros. Aparentemente, existem determinados grupos animais mais sensíveis que outros e o modo de transmissão, em répteis, é via fecal-oral de um animal para o outro por contato direto ou através do contato com objetos contaminados (CUBAS, 2014).

Neste sentido, até mesmo os animais sinantrópicos, como as formigas e moscas presente no cativeiro dessas espécies, conforme mencionado no presente relato, podem representar um importante papel na disseminação desse protozoário visto que a contaminação ocorre via fecal-oral. Como a resposta adaptativa do hospedeiro demonstra ser importante no controle da infecção por *cryptosporidium*, animais jovens e o estado imunológico determinam a gravidade da doença (RYAN, 2015).

Nos animais de sangue quente, a infecção por *cryptosporidium sp.* é geralmente autolimitante com sinais clínicos transitórios. Entretanto, em répteis a criptosporidiose não apresenta caráter autolimitante e ocorre a liberação crônica do parasita. O tratamento utilizado na medicação de répteis tem sido baseado nos protocolos anticoccidiais utilizados em mamíferos, porém não existe tratamento eficaz, documentado na literatura, disponível comercialmente para eliminar o parasita em répteis, ocorrendo apenas a redução de sinais clínicos e redução ou eliminação de oocistos nas fezes (REPTILE, 2006).

Em répteis, a criptosporidiose é causada por duas espécies: *C. serpentis* em cobras, a forma mais comum, se desenvolve na mucosa gástrica, e *C. varanii* (*C. saurophylum*), em lagartos, se desenvolvem na mucosa do intestino delgado e causam uma alta taxa de mortalidade. Os lagartos são prejudicados por sua forma de criptosporidiose, como afeta o intestino há uma dificuldade na absorção de nutrientes, causando quadro de desnutrição, diarreia, anorexia, emagrecimento progressivo e morte, conforme relatado no presente caso (REPTILE, 2006).

O *Cryptosporidium* da espécie *C. varanii* tem como hospedeiro susceptível répteis, principalmente lagartos e se replicam no intestino delgado e estômago. Os sintomas causados estão associados ao acometimento do trato gastrointestinal do hospedeiro, não apresentando sinais clínicos patognomônicos, sendo o principal sintoma a diarreia intermitente, predominantemente líquida e profusa, e a consequente desidratação (CUBAS, 2014).

Pode haver descarga de muco nas fezes e, por inicialmente se tratar de diarreia de caráter não inflamatório, geralmente não se observa hematoquezia. Dor, distensão abdominal, vômito, má absorção, febre baixa, apatia, perda de apetite, perda progressiva de peso e anorexia são outras importantes manifestações clínicas da doença. Em casos mais graves, pode ocorrer enterite, colite, cistite, hepatite, pancreatite e manifestações clínicas relacionadas com a doença respiratória, como sinusite e pneumonia (CUBAS, 2014).

A presença de enterite debilita o animal e não há o envolvimento gástrico a infecção é caracterizada pela liberação de grandes números de oocistos. Embora o *Cryptosporidium sp.* seja considerado o principal patógeno responsável pela morte, ele frequentemente está relacionado com a infecção de bactérias oportunistas e situações estressantes, como baixas condições ambientais e manejo inadequado (REPTILE, 2006).

O trato intestinal é o principal local das lesões encontradas, particularmente o intestino delgado, sendo o local mais afetado. As lesões histopatológicas encontradas em *Eublepharis macularius* foram caracterizadas por edema e espessamento da mucosa devido à infiltração por linfócitos associados com células epiteliais hiperplásicas e células plasmáticas. A presença de *cryptosporidium sp.* nas lesões intestinais com ausência de outros patógenos flagelados sugere que a criptosporidiose sozinha pode causar os sinais clínicos e lesões patológicas em animais debilitados (TERREL, 2003).

A criptosporidiose em *Eublepharis macularius*, na forma *C. varanii*, tem sido relatada como a síndrome “going light”, luz fraca, uma doença debilitante caracterizada por perda de peso crônica,

diarreia, letargia, seguida por anorexia e morte. Estudos realizados acreditam que a forma subclínica da doença pode não ser uma infecção verdadeira, causada por uma forma não patogênica de *cryptosporidium sp.* em répteis que ocorre devido sua alimentação com ingestão de outras espécies de *cryptosporidium*. Ao analisar os oocistos de *cryptosporidium sp.* na flotação fecal, são facilmente confundidos entre si, levando ao diagnóstico incorreto de uma infecção subclínica (DEMING, 2008).

O laudo de necropsia apresentou um escore corporal 2 em uma escala de 1 a 5, a condição corporal dessa espécie foi criada através de um sistema próprio de pontuação (DEMING, 2008):

1: emanciado, nenhum depósito de gordura visível em qualquer lugar do corpo, a coluna vertebral facilmente visível, os olhos parecem fundos;


2: magro, depósitos mínimos de gordura em todo o corpo, a cauda é reta e fina, a coluna vertebral é visível, mas não proeminente;

3: médio, cauda é ligeiramente rechonchuda, a coluna vertebral não é facilmente vista, o abdome é ligeiramente arredondado;

4: gordo, os depósitos de gordura são visíveis na cauda, abdômen é largo em proporção ao corpo; e

5: obesos, a cauda é muito arredondada e grossa, abdômen é muito largo em proporção ao tamanho do corpo.

Figura 3 – Score Corporal em Gecko leopardo.



Fonte: Adaptada DEMING, 2008.

De acordo com os scores apresentados, nota-se que a diferença entre os níveis 1 e 2 são muito semelhantes, a diferença está entre a coluna vertebral estar proeminente ou não, podendo o animal manter-se na transição entre os escores.

Os achados histopatológicos do sistema digestivo, encontrados na autópsia, se limitaram ao intestino, sem envolvimento gástrico, corroborando as informações levantadas que a infecção em *Eublepharis* se localiza no intestino, principalmente o intestino delgado e em casos mais graves, podem ocorrer hepatite, também encontrada no laudo de necrópsia.

A distinção entre as espécies de *cryptosporidium* é realizada através das características morfológicas com a identificação por microscopia e as ferramentas moleculares são essenciais para determinar a taxonomia do *cryptosporidium*. Esses protozoários coccídios podem ser encontrados em todos os lugares e a grande maioria da sua população são referidos como genótipos e não receberam reconhecimento, ainda, como espécie. Estudos têm sido realizados sobre o papel dos répteis na epidemiologia da criptosporidiose em vários países para entender a importância relacionada à biologia, epidemiologia e saúde (FAYER, 2010).

Espécies exóticas, criadas em cativeiro, exigem medidas de controle e biossegurança do plantel, respeitando os cuidados que se deve ter ao manipular esses animais. Como a transmissão de doenças ocorre por via fecal-oral, hábitos de higiene e manipulação correta de animais contaminados reduziram a possibilidade de infecção e transmissão. Entretanto, como a criação e comercialização dessa espécie é proibida no Brasil esse controle higiênico-sanitário se torna precário. Em países onde a criação desses animais é liberada, há uma grande preocupação por parte do governo com o manejo de répteis, os proprietários são aconselhados e recebem instruções sobre este assunto produzido pela Associação Veterinária de Réptil e Anfíbio (REPTILE, 2006).

A falta de informações sobre o manejo adequado, que essa espécie exige, acarreta uma série de prejuízos para o animal e não inibe a prática de criação e comercialização, causando situações estressantes para os animais, diminuindo sua imunidade e surgimento de doenças, inclusive as de cunho zoonótico.

A dificuldade encontrada no levantamento de materiais, para o presente relato, demonstra que estudos são pouco realizados e se o caso desse animal fosse ignorado, todo conhecimento teria sido descartado juntamente com o animal, sem mensurar as consequências que poderiam ocorrer para a saúde pública.

As autoridades precisam reconhecer a necessidade de modificar seu posicionamento em relação à fauna silvestre e exótica, pois suas ações voltadas apenas para o recolhimento, triagem e destinação animal prejudica o processo de geração de conhecimento científico e atendimento

clínico pois, por medo de punição, serviços veterinários são preteridos a esses animais (BRASIL, 2014).

4 CONSIDERAÇÕES FINAIS

Com base nas informações obtidas, a causa mortis do animal ocorreu por parasitismo por *cryptosporidium sp.* e seu quadro clínico é sugestivo de infecção pela espécie *c. varanii*, sendo uma doença de caráter letal, sem cura, altamente transmissível. Quando o animal apresenta a forma subclínica da doença, possivelmente, seja causada por outras espécies de *cryptosporidium*.

REFERÊNCIAS

ADEKUNLE, B. AYINMODE E AGBAJELOLA, VICTOR IBUKUN. **Cryptosporidiosis in a fire skink (*Lepidothyris fernandi*) and molecular identification of infecting species.** Department of Veterinary Parasitology, Faculty of Veterinary Medicine, University of Ibadan, Oyo State, Nigeria. *Annals of Parasitology*. 2018.

BRASIL. Instrução Normativa ICMBIO N° 23 de 31 de Dezembro de 2014. Publicado no DOU em 02/01/2015, Seção 01 - Página 115. Disponível em: Instrução Normativa ICMBio 23-2014 CETAS.pdf (institutohorus.org.br). Acesso em: 15 nov. 2021.

CUBAS, ZALMIR SILVINO; et al. **Tratado de animais selvagens: medicina veterinária.** 2°. ed. São Paulo: Roca, 2014.

DEMING, CLARE; et al. **Prevalence of Cryptosporidium Infection and Characteristics of Oocyst Shedding in a Breeding Colony of Leopard Geckos (*Eublepharis macularius*).** *Journal of zoo and wildlife medicine: official publication of the American Association of Zoo Veterinarians*. 2008.

FAYER, RONALD; et al. [edited by]. **Cryptosporidium and cryptosporidiosis.** 2 ed. CRC Press, 2007.

FAYER, RONALD. **Taxonomy and species delimitation in Cryptosporidium.** *Experimental Parasitology*. 124 (2010) 90-97. Elsevier, 2010.

FONSECA, JOICE DE FREITAS. **Efeito de Bifidobacterium longum 5 1A e Weissella paramesenteroides WpK4 em giardíase experimental.** Universidade Federal De Minas Gerais. Instituto De Ciências Biológicas. Programa De Pós-Graduação em Parasitologia. Belo Horizonte - MG, 2015.

JEPSON, LANCE. **Clínica de animais exóticos: referência rápida.** tradução Renata Scavone de Oliveira; et al. Rio de Janeiro: Elsevier, 2010.

MEIO AMBIENTE, MINISTÉRIO. **Biodiversidade**. Brasil, 2018. Disponível em: <http://www.mma.gov.br/biodiversidade/convencao-da-diversidade-biologica>. Acesso em: 27 set. 2021.

PINCHEIRA-DONOSO, DANIEL; et al. **Global Taxonomic Diversity of Living Reptiles**. PLOS ONE 8(3): e59741. doi:10.1371/journal.pone.0059741. 2013.

REPTILE MEDICINE AND SURGERY. Copyright 2006, 1996 by Elsevier Inc. 11830 Westline Industrial Drive St. Louis, Missouri 63146. 2006.

RYAN, UNA & HIJJAWI, NAWAL. **New developments in Cryptosporidium research**. International Journal for Parasitology 45 367–373. Elsevier, 2015.

SIMPSON, JOE; O'HARA, SEAN J. **Gaze following in an asocial reptile (*Eublepharis macularius*)**. Anim Cogn 22, 145–152. 2019.

TERREL, SCOTT; et al. **Proliferative enteritis in leopard geckos (*Eublepharis macularius*) associated with *Cryptosporidium* sp. infection**. Journal of zoo and wildlife medicine: official publication of the American Association of Zoo Veterinarians. 2003.

TREMPER, RON. **Leopard Geckos: The Next Generations**. Fresno, California. 2012.

VILELA, LUCAS DE MARQUES. **Produção de insetos para uso na alimentação animal**. Porto Alegre. 2018.