Centro Universitário do Planalto Central Apparecido dos Santos - UNICEPLAC
Curso de Odontologia
Trabalho de Conclusão de Curso

Laserterapia na prevenção de mucosite oral: conforto para pacientes submetidos à oncoterapia: revisão de literatura

Gama-DF
2022

EVELLYN MENESES SILVA

Laserterapia na prevenção de mucosite oral: conforto para pacientes submetidos à oncoterapia: revisão de literatura

Artigo apresentado como requisito para conclusão do curso de Bacharelado em Odontologia pelo Centro Universitário do Planalto Central Apparecido dos Santos – Uniceplac.

Orientador (a): Prof (a). Me. Claudia Cristiane Baiseredo de Carvalho

Gama-DF

2022

EVELLYN MENESES SILVA

Laserterapia na prevenção de mucosite oral: conforto para pacientes submetidos à oncoterapia: revisão de literatura

Artigo apresentado como requisito para conclusão do curso de Bacharelado em Odontologia pelo Centro Universitário do Planalto Central Apparecido dos Santos – Uniceplac.

Gama-DF, 20 de junho de 2022.

Banca Examinadora

Prof (a). Me. Claudia Cristiane Baiseredo de Carvalho
Orientador

Prof (a). Me. Adriana Cruz
Examinador

Prof (a). Me. Claudia Lucia Moreira
Examinador

Laserterapia na prevenção de mucosite oral: conforto para pacientes submetidos à oncoterapia: revisão de literatura

Evellyn Meneses Silva[1]
Claudia Cristiane Baiseredo de Carvalho [2]

Resumo:
A mucosite oral (MO) é uma condição patológica dolorosa decorrente de tratamentos antineoplásicos, que afeta a mucosa bucal e causa desconforto ao paciente. O objetivo desta revisão de literatura foi demonstrar a eficácia da utilização do laser de baixa intensidade para a prevenção e melhora da condição do paciente oncológico. Foi feita uma pesquisa nas plataformas PubMed, Scielo e Biblioteca Virtual em Saúde a qual empregou-se as palavras-chaves "mucosite" e "laserterapia", e buscou-se publicações que compreendessem o período entre 2011 e 2021. Inferiu-se que a terapia com o laser de baixa intensidade para a mucosite oral apresenta resultados significativos através de sua atuação biológica que abrange diferentes estágios, desde as fases iniciais à resolução da lesão. Dessa forma, possibilita melhor qualidade de vida ao paciente por propiciar alívio da sintomatologia dolorosa, evitar o comprometimento nutricional e infecções locais e/ou sistêmicas, obstar interrupções no tratamento oncológico, e promover a integridade dos tecidos bucais o que beneficia concomitantemente o prognóstico do paciente oncológico.

Palavras-chave: Mucosite Oral; Terapia a laser de baixa intensidade; Quimioterapia; Radioterapia.

Abstract:
Oral mucositis (OM) is a painful pathological condition resulting from antineoplastic treatments, which affects the oral mucosa and causes discomfort to the patient. The objective of this literature review was to demonstrate the effectiveness of using low-level laser to prevent and improve the condition of cancer patients. A research was carried out on the PubMed, Scielo and Virtual Health Library platforms, using the keywords "mucositis" and "lasertherapy", and publications covering the period between 2011 and 2021 were sought. It was inferred that low-level laser therapy for oral mucositis presents significant results through its biological action, which encompasses different stages, from the initial stages to the resolution of the lesion. In this way, it enables a better quality of life for the patient by providing relief of painful symptoms, avoiding nutritional impairment and local and/or systemic infections, preventing interruptions in cancer treatment, and promoting the integrity of oral tissues, which concomitantly benefits the patient's prognosis. oncological.

Keywords: Oral Mucositis; Low-level laser therapy; Chemotherapy; Radiotherapy.

[1]Graduando(a) do Curso Odontologia, do Centro Universitário do Planalto Central Apparecido dos Santos – Uniceplac. E-mail: evellynmenesessilva@gmail.com.
[2] Mestre docente do Curso de Odontologia, do Centro Universitário do Planalto Central Apparecido dos Santos – Uniceplac. E-mail: claudiabaiseredo@gmail.com.

1 INTRODUÇÃO

A oncoterapia possui a capacidade de lesionar células tumorais, por meio da ação lesiva direta ou indireta no DNA celular. Porém, esses danos não se limitam somente às células cancerosas, como também às adjacentes saudáveis. Dessa forma, um dos principais agravos do tratamento antineoplásico é a manifestação de mucosite oral (REOLON, et al., 2017; GONDIM; DE SOUZA, 2021; PERALTA-MAMANI, et al., 2019; FIGUEIREDO, et al., 2013).

A mucosite oral (MO) é uma inflamação da mucosa bucal induzida por tratamentos antineoplásicos. Manifesta-se inicialmente por eritema e evolui para ulcerações e formação de pseudomembrana, com elevado potencial para desenvolvimento de infecções com risco de morte (DE JESUS NEVES, et al., 2020; ELAD, et al., 2020).

A MO é classificada em graus quanto a sua severidade por Escalas de Toxicidade Oral da Organização Mundial da Saúde (OMS) e National Cancer Institute (NCI). À medida que eleva-se o grau de severidade, proporcionalmente, aumenta-se a sintomatologia dolorosa. Dessa maneira, funções básicas como capacidade de alimentação, deglutição, fonação, dentre outras, são afetadas. A incapacidade do paciente de realizar processos básicos, porém essenciais, gera um desconforto que repercute em sua qualidade de vida (CRONSHAW, et al., 2020; PETERSON; RCSEDA, 2014; ELAD, et al., 2020; FIGUEIREDO, et al., 2013; DE JESUS NEVES, et al., 2020).

A eficácia da laserterapia está em sua atuação biológica em diferentes estágios da resolução da lesão, abrangendo as fases inflamatória, proliferativa e de remodelação que possibilitam melhor prognóstico para o paciente (ZECHA, et al., 2016; GAUTAM, et al., 2015).

Dessa forma, faz-se imprescindível a utilização da laserterapia preventiva visto que através de seu efeito anti-inflamatório, analgésico e cicatrizante diminui a incidência, duração e progressão da mucosite oral para estágios mais severos. Assim, confere ao enfermo conforto, bem-estar e melhor qualidade de vida (CAMPOS, et al., 2020; GAUTAM, et al., 2015).

O presente trabalho tem por objetivo principal realizar uma revisão de literatura em que se demonstra a eficácia da utilização do laser de baixa intensidade para a prevenção e melhora da condição do paciente oncológico. Bem como, tornar evidente o conforto obtido pelo paciente por meio da atuação preventiva do cirurgião-dentista.

2 REVISÃO DE LITERATURA

A expressão qualidade de vida é multidimensional e engloba as mais distintas áreas que compõem um indivíduo como um todo. Dentre elas, a saúde física e emocional, a capacidade funcional, a interação social e o bem-estar pessoal. Todas essas dimensões são alteradas a partir do diagnóstico: câncer (REOLON, et al., 2017).

Segundo a Organização Pan-Americana da Saúde (OPAS), câncer é o termo genérico dado ao conjunto de doenças que afetam qualquer parte do corpo e que possuem como característica o crescimento atípico e desordenado de células. A parcela da população diagnosticada é submetida a uma terapia antineoplásica que engloba radioterapia (RT), quimioterapia (QT) e cirurgia (REOLON, et al., 2017; FIGUEIREDO, et al., 2013; GONDIM; DE SOUZA, 2021).

A radioterapia e/ou quimioterapia, possui a capacidade de causar danos em células tumorais, por meio da ação lesiva direta ou indireta no DNA celular. Porém, esses danos não se limitam somente às células cancerosas, mas também às adjacentes saudáveis (REOLON, et al., 2017; GONDIM; DE SOUZA, 2021; PERALTA-MAMANI, et al., 2019).

Em casos que envolvem o tratamento na região de cabeça e pescoço, há comprometimento e prejuízo de função nas células epiteliais, mucosa oral e glândulas salivares. E consequentemente, a manifestação do principal efeito adverso de pacientes oncológicos: mucosite oral (REOLON, et al., 2017; FIGUEIREDO, et al., 2013; GONDIM; DE SOUZA, 2021).

2.1 Mucosite oral

A mucosite oral (MO) é definida como uma inflamação e ulceração da mucosa bucal decorrente de tratamentos antineoplásicos. A incidência em pacientes que recebem radioterapia em cabeça e pescoço é de quase 100% (PENG, et al., 2020).

Essa patologia se manifesta inicialmente por eritema e edema, que evoluem para úlceras e formação de pseudomembrana. Possui alto potencial para desenvolvimento de infecções com risco de morte (ELAD, et al., 2020).

A fisiopatologia da MO é subdividida em cinco fases, sugeridas por Mallick, Benson e Rath (2016), que compreendem um modelo que caracteriza as principais etapas desde o

desenvolvimento à resolução da lesão. São elas: iniciação, geração de mensagem, sinalização e amplificação, ulceração e cura.

A partir da primeira exposição ao tratamento de radioterapia e/ou quimioterapia, inicia-se a agressão ao tecido por meio da quebra de fios de DNA e danos celulares que resultam em morte das células epiteliais basais (MALLICK; BENSON; RATH, 2016). A integridade e aspecto de normalidade da mucosa são perdidos poucos dias após o início do tratamento (CRONSHAW, et al., 2020).

Por conseguinte, através do DNA lesionado ocorre a ativação do fator nuclear kappa ß que aumenta a produção de citocinas pró-inflamatórias como TNF-α, IL-1β e IL-6. Posteriormente, acontece um impulsionamento da desintegração do epitélio através da grande quantidade de proteínas que foram ativadas (MALLICK; BENSON; RATH, 2016).

Então, úlceras passam a ser evidenciadas, podendo se manifestar juntamente com exsudato fibrinoso e crostas epiteliais que formam uma pseudomembrana, representando a etapa mais pronunciada e dolorosa da mucosite oral, sendo capaz de interromper o tratamento anticâncer (MALLICK; BENSON; RATH, 2016).

A patologia surge em média de 5 a 10 dias após a quimioterapia e a radioterapia. E, as lesões podem regredir espontaneamente após o término do tratamento (FEKRAZAD; CHINIFORUSH, 2014).

As áreas de maior acometimento são mucosa jugal, assoalho da boca, borda lateral da língua, palato mole e ventre lingual (ELAD, et al., 2020; CRONSHAW, et al., 2020).

A mucosite pode ser avaliada e classificada em graus quanto a sua severidade por Escalas de Toxicidade Oral, de grupos internacionais como a Organização Mundial da Saúde (OMS) e National Cancer Institute (NCI) (Tabela 1) (DE JESUS NEVES, et al., 2020).

A OMS, descreve os graus de mucosite correlacionando-os ao aspecto clínico e a capacidade de alimentação do paciente. Tal fato evidencia a característica sistêmica dessa condição patológica, que influencia diretamente na qualidade de vida e bem estar do enfermo.

Tabela 1 – Classificação da mucosite oral de acordo com as escalas da Organização Mundial da Saúde (OMS) e National Cancer Institute (NCI)

Classificação das Lesões de Mucosite Oral					
	0	1	2	3	4
OMS	Nenhuma alteração	Presença de eritema	Presença de eritema, úlceras e alimentação sólida	Presença de úlceras e alimentação líquida	Não consegue se alimentar via oral
NCI Função e sintoma	Nenhuma alteração	Sintomas mínimos, alimentação sólida	Presença de dor e dieta modificada	Alimentação oral não é possível	Sintomas associados com risco de morte
NCI Exame clínico	Nenhuma alteração	Presença de eritema	Presença de úlceras ou pseudomembranas	Úlceras confluentes ou pseudomembranas, sangramento ao leve trauma	Necrose, sangramento espontâneo, risco de morte

Fonte: CAMPOS, et al., 2013.

Entre as principais complicações resultantes de MO está a dor. Esta sintomatologia interfere negativamente no conforto do paciente e consequentemente em sua qualidade de vida. Essa condição dolorosa afeta processos básicos como fonação, deglutição e alimentação, incapacitando o paciente de realizá-los. Muitas vezes, faz-se necessário o uso de nutrição enteral ou parenteral (CRONSHAW, et al., 2020; PETERSON; RCSEDA, 2014; ELAD, et al., 2020; FIGUEIREDO, et al., 2013).

A mucosite oral grave pode exigir mudança de protocolos ou mesmo a interrupção na terapia do câncer, gerando um impacto no prognóstico da doença. Além disso, pode levar a um aumento no consumo de opioides sistêmicos para o manejo da dor (CRONSHAW, et al., 2020; PETERSON; RCSEDA, 2014; ELAD, et al., 2020; FIGUEIREDO, et al., 2013).

A Associação Multinacional de Cuidados de Suporte em Câncer e a Sociedade Internacional de Oncologia Oral (MASCC / ISOO) propõem, por meio de diretrizes, intervenções que guiam o manejo da MO através de medidas profiláticas. Entre os cuidados paliativos estão: a higiene oral, que visa reduzir infecções e proporcionar um maior conforto ao paciente; a crioterapia que por intermédio da aplicação de gelo na cavidade oral promove vasoconstrição dos vasos sanguíneos superficiais e consequentemente limita a distribuição das substâncias tóxicas provenientes do tratamento, reduzindo os danos a mucosa oral; agentes

anti-inflamatórios que inibem a produção de citocinas pró-inflamatórias responsáveis pela iniciação do processo patogênico e desenvolvimento da MO; fatores de crescimento e citocinas (KGF-1 por via intravenosa), que possibilitam a proliferação epitelial; agentes naturais como o mel. E evidentemente a fotobiomodulação, terapia com laser de baixa intensidade (LBI) para a prevenção de MO (PENG, et al., 2020; FIGUEIREDO, et al., 2013; ELAD, et al., 2020; PETERSON; RCSEDA, 2014).

2.2 Laserterapia

O acrônimo LASER, Light Amplification by Stimulated Emission of Radiation significa em português Amplificação da luz por emissão estimulada de radiação (GONDIM; DE SOUZA, 2021). Consiste em uma bioestimulação celular, induzida pela interação da luz do laser com os tecidos biológicos gerando efeito anti-inflamatório, analgésico e cicatrizante (CAMPOS, et al., 2020). A luz vermelha é visível e possui menor poder de penetração, bem como alto potencial para reparo tecidual. Em contrapartida, a luz infravermelha por possuir maior comprimento de onda e maior capacidade de penetração nos tecidos é indicada para analgesia. São representantes dessas luzes, respectivamente, o laser de Hélio-Neônio (He-Ne) e o laser Arseneto de Gálio e Alumínio (Ga-As-Al) (FIGUEIREDO, et al., 2013).

O aparelho de laser utilizado na prevenção de mucosite bucal é de baixa intensidade de energia e possui funções anti-inflamatórias, analgésicas e biomodulatórias (FIGUEIREDO, et al., 2013). O êxito da intervenção profilática depende de parâmetros relacionados ao laser como comprimento de onda, potência do equipamento, área do feixe, energia, duração de irradiação e frequência. Esses parâmetros são individualizados e determinados a partir das características e necessidades do paciente como tamanho e profundidade da lesão, grau de absorção e espalhamento no tecido, entre outros fatores. Em virtude disso, há divergências quanto ao protocolo a ser utilizado (PERALTA-MAMANI, et al., 2019; DE JESUS NEVES, et al., 2020; PENG, et al., 2020; GONDIM; DE SOUZA, 2021; FIGUEIREDO, et al., 2013).

Segundo Zecha et al., (2016) a ação eficaz da laserterapia se dá por sua atuação em diferentes estágios da resolução da lesão, abrangendo as fases inflamatória, proliferativa e de remodelação. O processo tem início nas mitocôndrias, estimulando a produção de trifosfato de adenosina (ATP) e como efeito, o aumento do metabolismo celular.

Na cascata de eventos biológicos promovidos pelo laser acha-se: a diminuição de marcadores inflamatórios, ação inibitória da ciclooxigenase-2 (COX-2), vasodilatação arteriolares, aumento na angiogênese e fluxo linfático, sucedendo em uma modulação da

inflamação; alteração no status redox celular permitindo maior resistência ao estresse e à apoptose induzido pelo tratamento antineoplásico; mudança no nível de espécies reativas citoplasmáticas de oxigênio (ROS), aumentando a resposta imune no local da lesão; proliferação epitelial e de fibroblastos assim como sua maturação em miofibroblastos, repercutindo na biomodulação tecidual; aumento da síntese de colágeno e queratinócitos que resultarão em restabelecimento e integridade do tecido outrora lesionado e redução da nocicepção exacerbada por meio da ação anti-inflamatória com a eliminação dos mediadores inflamatórios agudos e interrupções no fluxo axonal (ZECHA, et al., 2016; CRONSHAW, et al., 2020; DE JESUS NEVES, et al., 2020; FIGUEIREDO, et al., 2013; GAUTAM, et al., 2015; CAMPOS, et al., 2013; GONDIM; DE SOUZA, 2021; REOLON, et al., 2017).

Por meio dessa atuação biológica, a laserterapia preventiva reduz a incidência, intensidade, duração, dor e efeitos da MO. Com isso, proporciona um maior conforto ao paciente. Diversos estudos têm comprovado a eficácia da terapia (DE JESUS NEVES, et al., 2020; PETERSON; RCSEDA, 2014; ELAD, et al., 2020; GONDIM; DE SOUZA, 2021; REOLON, et al., 2017; PENG, et al., 2020; CRONSHAW, et al., 2020; CAMPOS, et al., 2020; ZECHA, et al., 2016; GAUTAM, et al., 2015; DAUGĖLAITĖ, et al., 2019; FEKRAZAD; CHINIFORUSH, 2014; ROZZA; FERREIRA; SOUZA, et al., 2011; LEITE CAVALCANTI, et al., 2018; DE LIMA, et al., 2020).

Gautam et al., (2015) relatam redução na incidência e duração da MO grave e progressão lenta para graus mais elevados. Bem como, redução na dor oral e consequentemente decréscimo em uso de analgésicos opióides, necessidade de nutrição parenteral total e perda de peso em pacientes tratados com laserterapia.

Campos et al., (2020) consideram a fotobiomodulação clinicamente eficiente, com efeitos anti-inflamatório, analgésico e cicatrizante. Além de boa relação custo-benefício.

Para De Abreu Soares et al., (2018) a utilização da LBI como preventiva, se mostrou nove vezes mais eficaz que quando não utilizada.

He et al., (2018) demonstram a efetividade da laserterapia profilática na redução do risco geral de MO, da gravidade e da dor oral, correlacionando o êxito aos diferentes fatores inerentes ao protocolo de aplicação.

Ainda há divergências quanto ao protocolo desta modalidade terapêutica e muitos trabalhos demonstram a necessidade de se estabelecer um padrão ideal (DE JESUS NEVES, et al., 2020). Em razão disso, a Associação Multinacional de Cuidados de Suporte em Câncer (MASCC) desenvolveu um protocolo baseado em evidências clínicas que recomenda a terapia de fotobiomodulação no manejo da mucosite oral. O protocolo estabelece critérios como a

modalidade de tratamento realizada, comprimento de onda, densidade de potência e energia, tempo por pontos, tamanho do ponto, número de sítios e duração (Tabela 2) (ELAD, et al., 2020; DE JESUS NEVES, et al., 2020).

Tabela 2 – Protocolo de prevenção de mucosite oral recomendado pela Associação Multinacional de Cuidados de Suporte em Câncer (MASCC)

Cancer Treatment Modality	Wavelength, nm	Power Density (Irradiance), mW/cm^2	Time per Spot, s	Energy Density (Fluence), J/cm^2	Spot Size, cm^2	No. of Sites	Duration
HSCT	632.8	31.25	40	1.0	0.8	18	From the d after cessation of conditioning for 5 d
	650	1000[b]	2	2.0	0.04	54-70	From the first d of conditioning to d + 2 post-HSCT (for 7-13 d)
RT	632.8	24	125	3.0	1.00	12	Entire RT course
RT-CT	660	417[b]	10	4.2	0.24	72	Entire RT course
	660	625[b]	10	6.2	0.04	69	Entire RT course

Abbreviations: CT, chemotherapy; HSCT, hematopoietic stem-cell transplantation; RT, radiotherapy.
[a]For details, see Zadik et al, 2019.[13]
[b]This involves a potential thermal effect; the clinician is advised to pay attention to the specific parameters.

Fonte: ELAD, et al., 2020.

Mesmo apesar de controvérsias quanto ao protocolo padrão a ser utilizado, o acompanhamento odontológico em pacientes oncológicos é relevante. Pois, sabe-se que o diagnóstico precoce e a intervenção no momento ideal são eficazes na prevenção de MO e com isso propiciam bem-estar ao paciente (CAMPOS, et al., 2020).

2.3 Benefícios conferidos ao paciente por meio da laserterapia

Reolon et al., (2017) realizaram um estudo em pacientes oncológicos com mucosite oral, por meio de um questionário de qualidade de vida aplicado antes e após o tratamento com laser. A partir do resultado pode-se constatar melhoras significativas nos quesitos: dor, aparência, deglutição, mastigação, fala, paladar e salivação.

A ação preventiva da laserterapia promove um alívio na sintomatologia dolorosa, que é a morbidade primária da MO (DE JESUS NEVES, et al., 2020; PETERSON; RCSEDA, 2014; PERALTA-MAMANI, et al., 2019; ZADIK, et al., 2019). Com isso, evita o comprometimento nutricional do paciente que em virtude da incapacidade de ingestão oral apresenta perda de peso de 5% ou mais (PETERSON; RCSEDA, 2014). Além de diminuir o desconforto quanto a nutrição parenteral, a laserterapia permite que o paciente tenha a sensação de prazer e bem-estar que é obtida por meio da alimentação através de substâncias como dopamina, serotonina, endorfina e ocitocina. A correta nutrição também evita

interrupções no tratamento antineoplásico (PETERSON; RCSEDA, 2014; PENG, et al., 2020; GAUTAM, et al., 2015).

O abrandamento ou mesmo o fim da condição dolorosa tem repercussão positiva e direta sobre a terapia do câncer. Visto que, em casos de MO de graus mais elevados o paciente pode necessitar de redução ou mesmo interrupção do tratamento, repercutindo invariavelmente no prognóstico da doença (PETERSON; RCSEDA, 2014; PENG, et al., 2020; GAUTAM, et al., 2015; CAMPOS, et al., 2020). Ademais, pode-se citar a positiva diminuição no uso de opioides sistêmicos para manejo da dor e decorrentes efeitos colaterais como risco de dependência, sonolência, estado mental alterado, entre outros (CRONSHAW, et al., 2020; PETERSON; RCSEDA, 2014; CAMPOS, et al., 2020; PENG, et al., 2020)

A atuação preventiva do profissional de odontologia pode evitar que a MO se manifeste como lesões ulcerativas, e funcione como meio de acesso para infecções locais e/ou sistêmicas. Submetendo o paciente a condições debilitantes e com potencial risco de morte (PETERSON; RCSEDA, 2014).

Segundo De Jesus Neves et al., (2020) a prevenção da MO pode diminuir o tempo de permanência do paciente internado no hospital, dentre outros cuidados adicionais que elevam o custo do tratamento como medicamentos e necessidade de nutrição parenteral.

A laserterapia é de fundamental importância no quesito saúde oral, uma vez que permite ao paciente realizar sua rotina de higiene bucal sem dificuldades em virtude da sintomatologia dolorosa. Dessa forma, diminui o risco de outros agravos como doença cárie e doença periodontal que são achados comuns em pacientes oncológicos devido a hipossalivação resultante da terapia contra o câncer (PETERSON; RCSEDA, 2014).

A ação profilática da laserterapia promove a integridade dos tecidos bucais bem como otimiza a oncoterapia. Dessa forma, possibilita ao paciente oncológico uma boa qualidade de vida (DE JESUS NEVES, et al., 2020; REOLON, et al., 2017).

3 PROCEDIMENTO METODOLÓGICO

O presente trabalho utilizou como método de pesquisa a revisão bibliográfica, compreendendo o período entre 2011 e 2021. Buscou-se publicações objetivando demonstrar a eficácia da utilização do laser de baixa intensidade para a prevenção e melhora da condição do paciente oncológico. As bases de dados utilizadas na busca foram: PubMed, Scielo e Biblioteca Virtual em Saúde a qual empregou-se as palavras-chaves “mucosite” e “laserterapia”.

4 DISCUSSÃO

A mucosite oral é caracterizada por inflamação que evolui para ulceração da mucosa bucal causando dor e desconforto ao paciente. Pode ser resultante de terapias anticâncer como a quimioterapia e a radioterapia (DE JESUS NEVES, et al., 2020).

As lesões iniciam-se na mucosa como áreas eritematosas e edematosas que se não tratadas a tempo ocasionam a perda do revestimento da mucosa, predispondo o aparecimento de infecções oportunistas (DE JESUS NEVES, et al., 2020).

Essa complicação comum de tratamentos antineoplásicos debilita ainda mais o paciente oncológico através das inúmeras consequências que envolvem dificuldade de alimentação, dor, aumento do consumo de opióides, necessidade de nutrição enteral ou parenteral, possibilidade de febre e interrupção da terapêutica antineoplásica (ELAD, et al., 2020; FIGUEIREDO, et al., 2013; PETERSON; RCSEDA, 2014).

Segundo De Abreu Soares et al., (2018) a ação profilática com o laser de baixa intensidade é capaz de reduzir a incidência de MO em aproximadamente nove vezes quando comparado a não utilização dessa medida preventiva.

De Jesus Neves et al., (2020) realizaram um estudo de coorte em pacientes oncológicos submetidos a altas doses de Metotrexato (MTX), fármaco citotóxico utilizado na quimioterapia antineoplásica. Observou-se nesse estudo que a utilização da laserterapia se mostrou eficaz na prevenção e redução da severidade da mucosite oral grave, dentre outras condições favoráveis. Foram avaliados 24 pacientes oncológicos divididos entre grupo submetido a LBI após infusão do MTX e grupo placebo, não submetido a terapia profilática com LBI. No grupo em que não foi utilizado a LBI, observou-se maior número de pacientes com mucosite oral grave (III e IV). Quanto à internação em razão da mucosite, o grupo sem laser apresentou um aumento em 4,9% quando comparado ao grupo de pacientes que foram submetidos à LBI (Tabela 3), além de apresentar atraso no protocolo do tratamento antineoplásico (Tabela 4). Os resultados obtidos neste estudo corroboram com os achados literários, que afirmam que a utilização da laserterapia profilática lega bons resultados.

Tabela 3 – Distribuição das internações por mucosite oral, por episódio, entre os grupos

Internação por mucosite	Grupo sem laser		Grupo com laser		Total	
	N	%	N	%	N	%
Não	135	93,8	142	98,6	277	96,2
Sim	9	6,3	2	1,4	11	3,8
Total	144	100	144	100	288	100

Fonte: DE JESUS NEVES, et al., 2020.

Tabela 4 – Distribuição do atraso no protocolo em razão da mucosite oral, por episódio, entre os grupos

Atraso do protocolo	Grupo sem laser		Grupo com laser		Total	
	N	%	N	%	N	%
Não	130	92,2	139	99,3	269	95,7
Sim	11	7,8	1	0,7	12	4,3
Total	141	100	140	100	281	100

Fonte: DE JESUS NEVES, et al., 2020.

Em um estudo, duplo-cego randomizado e controlado por placebo, bem conduzido por Gautam et al., (2015) 46 pacientes idosos com câncer de cabeça e pescoço (HNC) foram avaliados e divididos em dois grupos, a saber, grupo em que foi aplicado o laser de baixa intensidade e grupo placebo. Verificou-se que em pacientes não tratados com LBI a progressão da MO para graus mais severos e duração foi maior, houve maior relato de casos de dor oral intensa e necessidade de nutrição parenteral total (Figura 1), também foi constatada maior perda de peso no decorrer das semanas no grupo placebo (Figura 2).

Figura 1 – Incidência de desfechos graves (%) entre o grupo laser e o grupo placebo

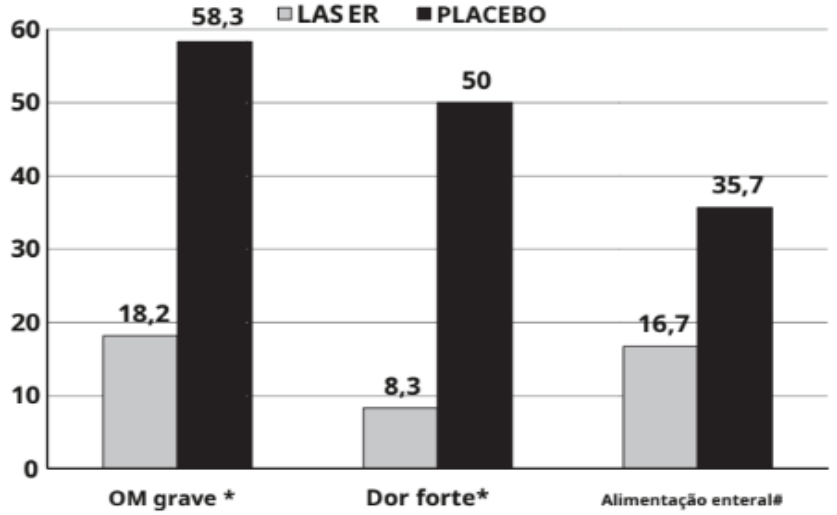

Fonte: GAUTAM, et al., 2015.

Figura 2 – Perda de peso (média) a cada semana entre o grupo laser e placebo

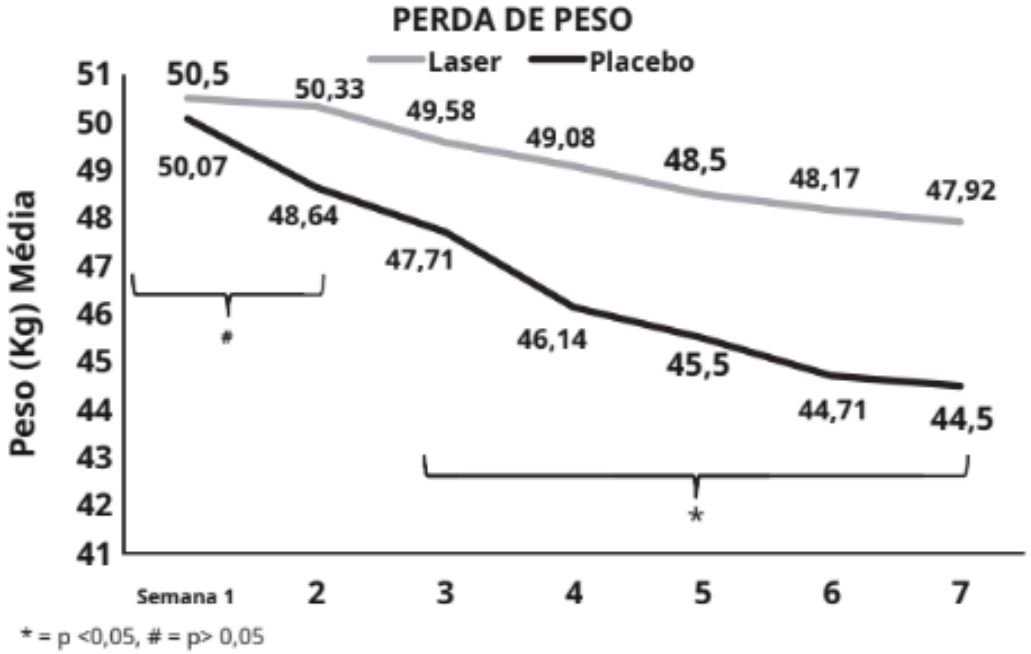

Fonte: GAUTAM, et al., 2015.

Em outro estudo de Peng et al., (2020), os resultados mostram que a LBI profilática é eficaz na prevenção de MO e a LBI terapêutica reduz o risco geral de MO grave, assim como, a duração e a ocorrência de dor intensa. Por conseguinte há uma diminuição na necessidade de uso de opióides ou mesmo interrupções não planejadas no tratamento, repercutindo no conforto e prognóstico do paciente (PERALTA-MAMANI, et al., 2019; HE, et al., 2018).

É de referir que a MO tem repercussão direta sobre a qualidade de vida do paciente oncológico, principalmente, em razão da dor que o impossibilita e o debilita. Essa condição dolorosa interfere nos mais diversos aspectos da vida do mesmo e se agravada pode levar à morte. A melhora na qualidade de vida do paciente é um fator determinante para a escolha do tratamento. Vale pôr em evidência que a laserterapia de baixa intensidade além de comprovada eficácia, tem boa relação custo-benefício, não é traumática e/ou invasiva (CAMPOS, et al., 2020; REOLON, et al., 2017).

Reolon et al., (2017) realizaram um ensaio quase-experimental com pacientes oncológicos em atendimento hospitalar que desenvolveram mucosite oral. Foi aplicado um questionário sobre qualidade de vida (UW-QOL) antes das sessões de LBI e após a regressão das lesões. Constata-se que houve mudança significativa nos quesitos relacionados à dor, mastigação, aparência, deglutição, paladar, fala e salivação. Neste estudo, atesta-se o aumento da média de pontos da qualidade de vida dos pacientes, redução de queixas em relação à dor,

e com isso a efetividade da LBI no manejo de MO em pacientes submetidos à terapia antineoplásica (Figura 3).

Figura 3 – Comparação dos problemas relatados pelos pacientes que desenvolveram mucosite oral nos últimos sete dias antes e após a laserterapia em relação aos domínios de qualidade de vida

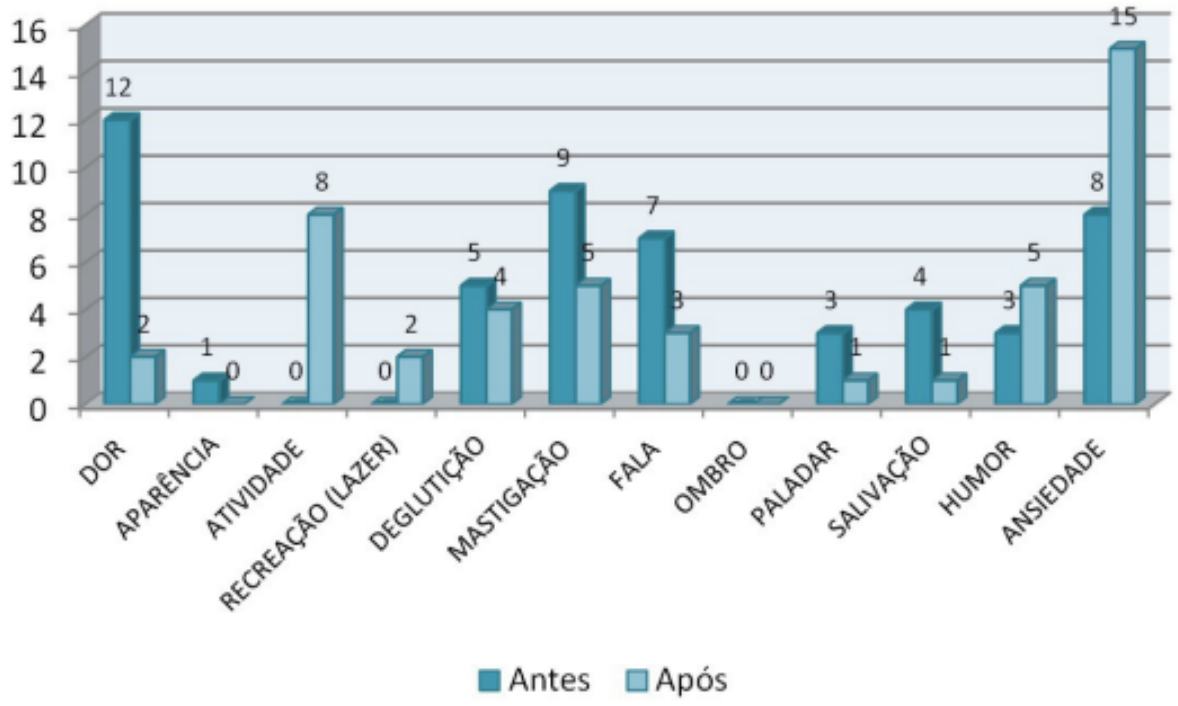

Fonte: REOLON, et al., 2017.

Salienta-se que o tratamento preventivo com o laser se torna mais competente que o tratamento após o aparecimento das lesões. Muitos estudos têm demonstrado a importância, efetividade e os efeitos benéficos da LBI em pacientes oncológicos submetidos ao tratamento anticâncer. Visto que, pacientes com câncer necessitam de cuidados bucais específicos para minimizar os efeitos colaterais dessas terapias e, sobretudo, garantir-lhes a qualidade de vida (LEITE CAVALCANTI, et al., 2018; DE LIMA, et al., 2020).

Ainda não há consenso quanto ao manejo e protocolo da MO com o LBI em virtude das diversas variáveis existentes em relação ao laser e as individualidades e necessidades de cada paciente. Cabe ao profissional fazer escolha sobre a melhor maneira de tratá-lo (DE ABREU SOARES, et al., 2018; HE, et al., 2018; PERALTA-MAMANI, et al., 2019).

Entretanto, sabe-se que a utilização da LBI, apesar das divergências quanto ao protocolo, se faz necessária pois a técnica apresenta bons resultados no manejo de MO, previne complicações orais, não é traumática, ameniza e/ou erradica sintomas álgicos do

paciente, é de basto custo, diminui o tempo de internação hospitalar, evita comprometimentos sistêmicos e interrupções no tratamento anticâncer e dessa maneira melhora o quadro geral de prognóstico do paciente e contribui para sua melhora no quesito, qualidade de vida (PERALTA-MAMANI, et al., 2019; DE ABREU SOARES, et al., 2018; DE JESUS NEVES, et al., 2020; PETERSON; RCSEDA, 2014; REOLON, et al., 2017).

5 CONSIDERAÇÕES FINAIS

Infere-se a partir dos artigos revisados da literatura, que a mucosite oral é uma condição frequente e muito debilitante de pacientes oncológicos. Afeta a qualidade de vida do indivíduo em diversos aspectos, seja por dor, dificuldade de deglutição, aumento do consumo de opióides, prolongamento do tempo de internação e/ou interrupção da terapêutica antineoplásica. De acordo com os estudos referenciados, a terapia com laser de baixa intensidade se mostrou uma medida profilática e terapêutica eficaz, prevenindo MO, reduzindo ou erradicando sinais e sintomas, bem como, evitando a progressão das lesões. Dessa forma, melhora o prognóstico do paciente e possibilita uma melhor qualidade de vida para o mesmo. Entretanto, mostrou-se necessária a padronização do protocolo dessa terapia para a obtenção de resultados mais efetivos.

REFERÊNCIAS

CAMPOS, Luana et al. Laserterapia no tratamento da mucosite oral induzida por quimioterapia: relato de caso. **Revista da Associação Paulista de Cirurgioes Dentistas**, v. 67, n. 2, p. 102-106, 2013.

CAMPOS, Thalita Molinos et al. Photobiomodulation in oral mucositis in patients with head and neck cancer: a systematic review and meta-analysis followed by a cost-effectiveness analysis. **Supportive Care in Cancer**, p. 1-11, 2020.

CRONSHAW, Mark et al. Photobiomodulation and Oral Mucositis: a systematic review. **Dentistry journal**, v. 8, n. 3, p. 87, 2020.

DAUGĖLAITĖ, Goda et al. Prevention and treatment of chemotherapy and radiotherapy induced oral mucositis. **Medicina**, v. 55, n. 2, p. 25, 2019.

DE ABREU SOARES, Gualberto et al. Evidências da eficácia da laserterapia de baixa intensidade na prevenção e tratamento da mucosite oral. **Revista Univap**, v. 24, n. 46, p. 105-116, 2018.

DE JESUS NEVES, Lilian et al. Avaliação do Efeito do Laser Preventivo na Mucosite Oral Quimioinduzida em Pacientes Submetidos a Altas Doses de Metotrexato. **Revista Brasileira de Cancerologia**, v. 67, n. 1, 2021.

DE LIMA, Vinícius Hallan Souza et al. Effectiveness of low-level laser therapy for oral mucositis prevention in patients undergoing chemoradiotherapy for the treatment of head and neck cancer: a systematic review and meta-analysis. **Oral oncology**, v. 102, p. 104524, 2020.

ELAD, Sharon et al. MASCC/ISOO clinical practice guidelines for the management of mucositis secondary to cancer therapy. **Cancer**, v. 126, n. 19, p. 4423-4431, 2020.

FEKRAZAD, Reza; CHINIFORUSH, Nasim. Oral mucositis prevention and management by therapeutic laser in head and neck cancers. **Journal of lasers in medical sciences**, v. 5, n. 1, p. 1, 2014.

FIGUEIREDO, André Luiz Peixoto et al. Laser terapia no controle da mucosite oral: um estudo de metanálise. **Revista da Associação Médica Brasileira**, v. 59, n. 5, p. 467-474, 2013.

GAUTAM, Ajay Prashad et al. Low level laser therapy against radiation induced oral mucositis in elderly head and neck cancer patients-a randomized placebo controlled trial. **Journal of Photochemistry and Photobiology B: Biology**, v. 144, p. 51-56, 2015.

GONDIM, Flávio Murilo Lemos; DE SOUZA, Breno Estevam Silva. A utilização da laserterapia na prevenção e tratamento da mucosite bucal: uma revisão da literatura. **Research, Society and Development**, v. 10, n. 1, p. e5910110149-e5910110149, 2021.

HE, Mengxue et al. A systematic review and meta-analysis of the effect of low-level laser therapy (LLLT) on chemotherapy-induced oral mucositis in pediatric and young patients. **European journal of pediatrics**, v. 177, n. 1, p. 7-17, 2018.

LEITE CAVALCANTI, Alessandro et al. Evaluation of oral mucositis occurrence in oncologic patients under antineoplastic therapy submitted to the low-level laser coadjuvant therapy. **Journal of clinical medicine**, v. 7, n. 5, p. 90, 2018.

MALLICK, Supriya; BENSON, Rony; RATH, G. K. Radiation induced oral mucositis: a review of current literature on prevention and management. **European Archives of Oto-Rhino-Laryngology**, v. 273, n. 9, p. 2285-2293, 2016.

PENG, Jiakuan et al. Low-level laser therapy in the prevention and treatment of oral mucositis: a systematic review and meta-analysis. **Oral Surgery, Oral Medicine, Oral Pathology and Oral Radiology**, v. 130, n. 4, p. 387-397. e9, 2020.

PERALTA-MAMANI, Mariela et al. Low-level laser therapy dosimetry most used for oral mucositis due to radiotherapy for head and neck cancer: a systematic review and meta-analysis. **Critical reviews in oncology/hematology**, v. 138, p. 14-23, 2019.

PETERSON, Douglas E.; RCSEDA, F. D. S. Chemotherapy or radiation-induced oral mucositis. **Clinical Approaches to Oral Mucosal Disorders: Part II, An Issue of Dental Clinics of North America, E-Book**, v. 58, n. 2, p. 341, 2014.

REOLON, Luiza Zanette et al. Impacto da laserterapia na qualidade de vida de pacientes oncológicos portadores de mucosite oral. **Revista de Odontologia da UNESP**, v. 46, p. 19-27, 2017.

ROZZA, Rafaela Elvira; FERREIRA, Stefânia Jeronimo; SOUZA, Paulo Henrique Couto. Aspectos clínicos e prevenção das mucosites bucais–revisão. **Revista da Faculdade de Odontologia-UPF**, v. 16, n. 2, 2011.

ZADIK, Yehuda et al. Systematic review of photobiomodulation for the management of oral mucositis in cancer patients and clinical practice guidelines. **Supportive Care in Cancer**, v. 27, n. 10, p. 3969-3983, 2019.

ZECHA, Judith AEM et al. Low level laser therapy/photobiomodulation in the management of side effects of chemoradiation therapy in head and neck cancer: part 1: mechanisms of action, dosimetric, and safety considerations. **Supportive Care in Cancer**, v. 24, n. 6, p. 2781-2792, 2016.

Agradecimentos

Primeiramente, agradeço a Deus por me permitir chegar até aqui. Por ter me dado a oportunidade de cursar Odontologia. Com Ele, pude viver milagres em toda minha jornada como graduanda. O primeiro deles foi minha bolsa integral e o mais incrível, a possibilidade de estudar no único lugar de Brasília que oferece a matéria de Odontologia hospitalar. Alguns poderiam dizer ser coincidência mas eu acredito no amor e cuidado de Deus para comigo e nos Seus desígnios.

Gostaria de agradecer a minha família, minha mãe Sheila, cabeleireira, e meu pai Edson, motorista rodoviário, que se esforçaram todos os dias para me manter no curso, me apoiaram em todos os momentos, a cada dura lista de material. Enfim, nunca me faltou nada e sobretudo amor. Amo vocês com todo meu coração! E, meus irmãos Jéssyca e Lucas que não medem esforços para me ajudar, foram até meus pacientes, amo demais vocês, estamos sempre juntos.

Agradeço ao meu esposo Eduardo, que está sempre ao meu lado me incentivando e apoiando. Meu amor, você me motiva a me tornar cada dia melhor por você.

A minha grande amiga Nicole, obrigada por cada precioso momento. Você é um presente de Deus para mim. Te amo!

A minha dupla, Fabiana, amiga e companheira, juntas aprendemos e nos divertimos muito.

Por fim, e não menos importante, gostaria de agradecer a minha professora e orientadora, Claudia Baiseredo, que mesmo sem saber, me guiou e direcionou a minha escolha profissional. Professora, quero me tornar uma excelente profissional como a senhora, que transpira amor pela odontologia. Me inspiro demais em você! Eu espero me tornar uma grande estomatologista e também atuar em hospitais como a senhora. Meus sinceros agradecimentos por me mostrar a verdadeira odontologia.