

Rosa nbia Maciel Magalhes

Foliculite

Abordagem teraputica.

Gama, DF, 2022.

  /uniceplac
uniceplac.edu.br



UNICEPLAC
CENTRO UNIVERSITRIO

CENTRO UNIVERSITÁRIO APPARECIDO DOS SANTOS - UNICEPLAC

Dados Internacionais de Catalogação na Publicação (CIP)

M189f

Magalhães, Rosa Núbia Maciel.

Foliculite: abordagem terapêutica. Gama, DF:
UNICEPLAC, 2022.

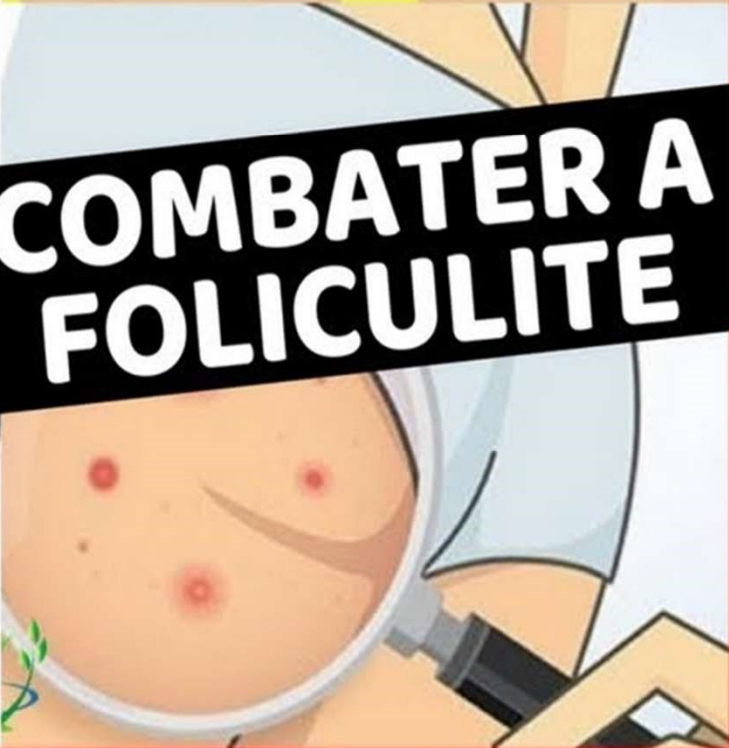
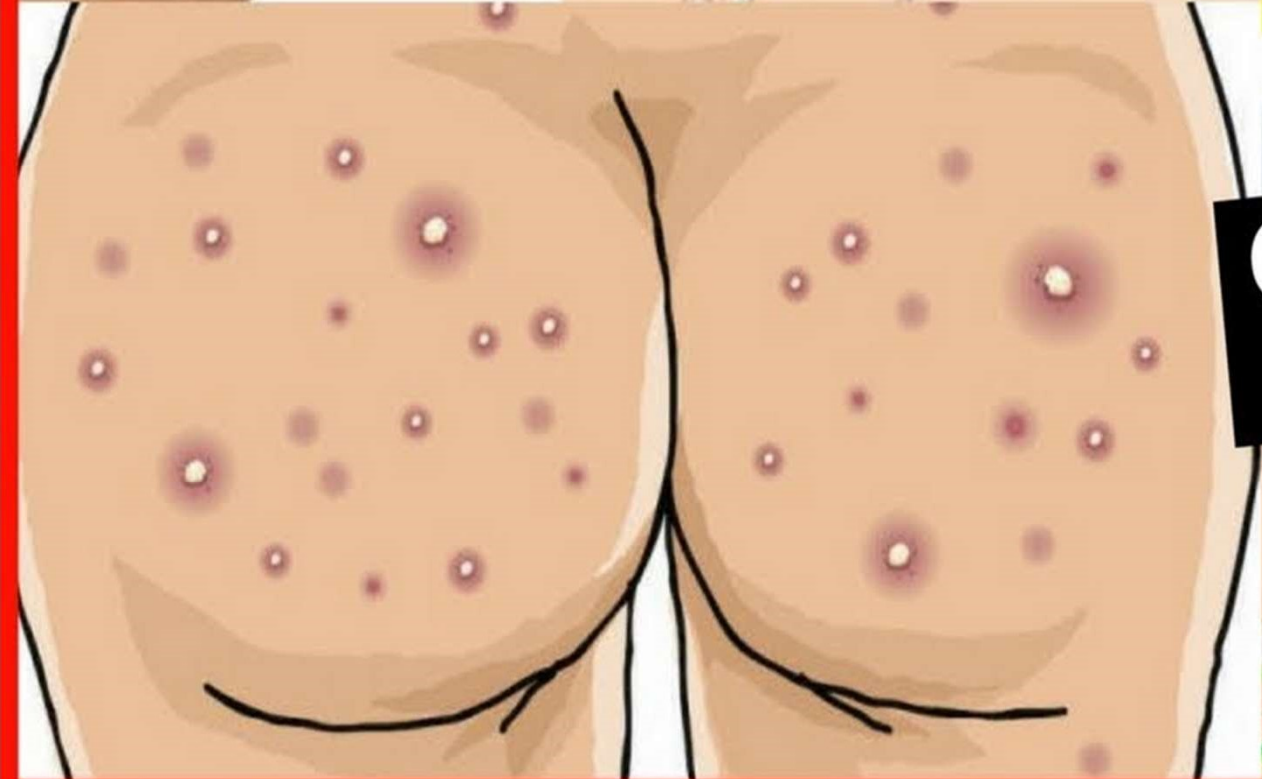
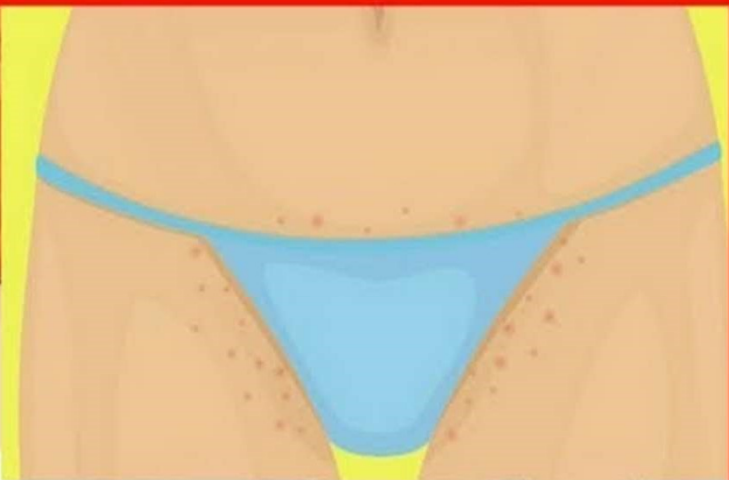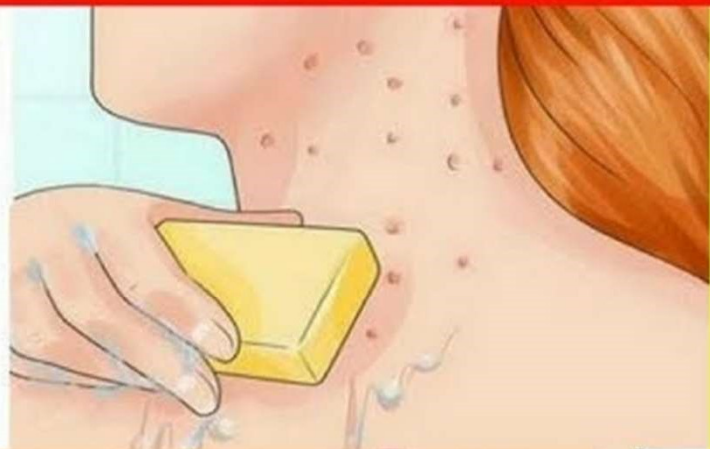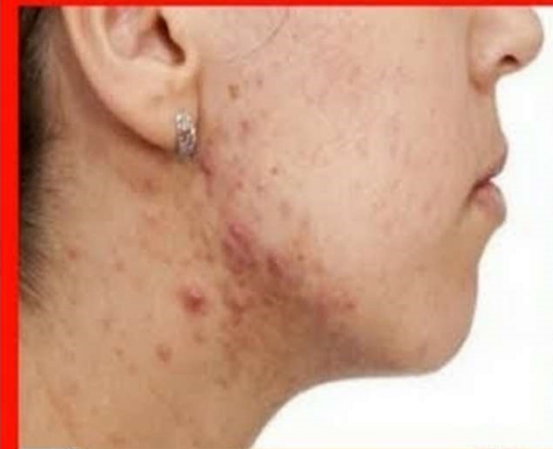13 p.

1. Foliculite. 2. Foliculite – Abordagem terapêutica. 3. CST em Estética e Cosmética. I. Título.

CDU: 616.5

Foliculite

- *Foliculite* é uma infecção de pele que se inicia nos folículos pilosos. Geralmente, é motivada por uma infecção bacteriana ou fúngica, mas também pode ser causada por vírus e, até mesmo, por uma inflamação de pelos encravados.



COMBATER A FOLICULITE



Sintomas

- A foliculite pode ser superficial ou profunda. No primeiro caso, afeta apenas a parte superior do folículo piloso. Os sintomas são: surgimento de pequenas espinhas vermelhas, com ou sem pus; a pele pode ficar avermelhada e inflamada; coceira e sensibilidade na região.
- Os sintomas são: grandes áreas avermelhadas; lesões elevadas com pus amarelado no meio; as partes atingidas ficam muito sensíveis e doloridas; apresentando em alguns casos dor intensa.

Foliculite Estafilocócica

- É o tipo mais comum. Ocorre quando os folículos pilosos são infectados por bactérias, mais comumente pela *Staphylococcus aureus*. É caracterizada por coceira, vermelhidão local e pus, podendo ocorrer em qualquer região do corpo que possua pelos. Embora os estafilococos vivam na pele o tempo todo, podem causar problemas quando entram no corpo por meio de um corte ou outro ferimento. Isto pode ocorrer por arranhões ou lesões na pele.

Foliculite por Pseudomonas


- (foliculite da banheira quente): as bactérias *Pseudomonas aeruginosa* proliferam em ambientes aquáticos nos quais os níveis de cloro e o pH não são bem regulados, como banheiras de hidromassagem e piscinas aquecidas. A infecção aparece entre oito horas e cinco dias após a exposição à bactéria. São erupções vermelhas que coçam e, mais tarde, bolhas com pus também podem aparecer. Áreas que ficam úmidas por mais tempo são as mais propensas à infecção, como as cobertas pela roupa de banho.

Pseudofoliculite da barba

- inflamação dos folículos pilosos na área da barba. Os pelos raspados, ao crescerem, se curvam e voltam para o interior da pele. Afeta principalmente homens negros, na face e pescoço. Pessoas que fazem depilação com cera na área do biquíni, podem desenvolver pseudofoliculite na virilha. Este processo leva à inflamação e, às vezes, geram cicatrizes.







Foliculite Ptirospórica

- Comum em adolescentes e homens adultos, é causada por um fungo que causa espinhas, pápulas avermelhadas e coceira. Pode acometer o dorso, tórax anterior, o pescoço, ombros, braços e face.
- 

Foliculites profundas (atingem todo folículo piloso)

- **Sicose barba:** pequenas inflamações, que se apresentam como pústulas, aparecendo primeiro no lábio superior, queixo e mandíbula. Podem se tornar recorrentes, surgindo com o barbear diário. Em casos mais graves, podem deixar cicatrizes.
- **Foliculite por bactéria gram-negativa:** costuma se desenvolver quando a pessoa usa antibióticos por longo tempo para tratar acne. Esses medicamentos alteram o equilíbrio normal da pele, fazendo com que as bactérias gram-negativas se desenvolvam. Na maioria das pessoas não há grandes problemas, principalmente após cessar o uso dos medicamentos. Em alguns casos, elas podem se espalhar pela face e causar lesões graves.

- 
- **Furúnculos e carbúnculos:** ocorrem quando os folículos pilosos são profundamente infectados por bactérias estafilocócicas. Geralmente, se inicia repentinamente como pápulas vermelhas e doloridas. A pele circundante também pode estar vermelha e inchada. Na evolução enche-se de pus e cresce gradualmente, tornando-se cada vez mais dolorida. No estágio final rompe e pode drenar secreção purulenta. Lesões pequenas costumam curar sem deixar cicatrizes. O carbúnculo é um aglomerado de furúnculos que, muitas vezes, ocorre na parte de trás do pescoço, ombros, costas e coxas. São infecções mais profundas e graves do que um único furúnculo. Quase sempre deixam cicatrizes.
- 

- 
- **Foliculite eosinofílica:** acomete principalmente pessoas infectadas pelo vírus HIV. É caracterizada por manchas avermelhadas e feridas com pus que podem coçar, principalmente na face e nos braços. As feridas costumam se espalhar e deixam a pele das áreas afetadas mais escuras do que a cor normal. A causa exata da foliculite eosinofílica não é conhecida, embora possa envolver o mesmo fungo responsável pela foliculite pitirospórica.
- 

Referencia bibliográficas

- RESCAROLI¹, Ana Carolina; DA SILVA, Gislene Martins; VALDAMERI, Gildete Aparecida. Foliculite e a depilação: seqüelas, tratamentos e o papel do Tecnólogo em Cosmetologia e Estética. **Monografia] Balneário Camboriú: Universidade do Vale do Itajaí–UNIVALI, 2009.**
- DE LIMA, Lucas Vinícius et al. Tratamento de ferida causada por foliculite de depilação: relato de caso. **Brazilian Journal of Development**, v. 7, n. 1, p. 320-329, 2021.
- Nascente, Flávia, Maura Silva, and Isteuria Santos. "ABORDAGEM DOS RECURSOS TERAPÊUTICOS PARA TRATAMENTO DAS FOLICULITES." (2021).

Obrigado (a)!

  /uniceplac
uniceplac.edu.br



UNICEPLAC
CENTRO UNIVERSITÁRIO