Tratamento endodôntico do dente 14 com perfuração cervical com MTA: Relato de Caso clínico

Lorena Oliveira **COUTINHO**[1]**,** Anderson de Oliveira **PAULO**[2]

Resumo

As perfurações radiculares é um acidente de técnica, podem surgir desde uma extensa lesão cariosa e processos patológicos, ou por causas iatrogênicas durante a terapia endodôntica e podem levar ao insucesso do tratamento endodôntico e, se não for detectado e tratado adequadamente, por conta da quebra do periodonto pode levar à perda do elemento dentário. O objetivo desse trabalho foi relatar o tratamento endodôntico do dente 14 com perfuração cervical ocasionada durante o acesso cirúrgico, e a eficácia do selamento da perfuração com cimento a base de MTA (Agregado de Trióxido Mineral) devido a sua capacidade de vedação e biocompatibilidade com tecidos circundantes. Pode-se concluir que o emprego do MTA foi eficaz para o selamento da perfuração.

Palavras-chave: Endodontia, Cimentos dentários, Materiais biocompativeis.

[1] Graduanda do curso de odontologia do Centro Universitário do Planalto Central Apparecido dos Santos – UNICEPLAC
[2] Professor de Graduação do do Centro Universitário do Planalto Central Apparecido dos Santos – UNICEPLAC

- Os autores declaram não ter interesses associativos, comerciais, de propriedade ou financeiros, que representem conflito de interesse, nos produtos e companhias citados nesse artigo.

Categoria: Relato de caso clínico
Área: Endodontia

Introdução

As perfurações são definidas como a comunicação mecânicas ou patológicas entre o sistema de canais radiculares e a superfície externa do dente. Acidentes durante o tratamento endodôntico podem surgir, por processos patológicos, ou seja, processos de reabsorção e cárie, ou por causas iatrogênicas durante a terapia endodôntica, incluindo-se morfologia dos canais, erro durante a fase do acesso cirúrgico, falha durante o preparo químico mecânico devido ao desgaste inadequado das paredes dos canais, calcificações, perfurações causadas por preparos para pinos intracanal motivados por negligência, imprudência ou inexperiência do profissional.[1,2] As perfurações radiculares podem levar ao insucesso do tratamento endodôntico e, se não for detectado e tratado adequadamente, por conta da quebra do periodonto pode levar à perda do elemento dentário.[1]

A lesão no periodonto por conta da perfuração resulta no desenvolvimento de inflamação, destruição de fibras periodontais, reabsorção óssea, formação de tecido granulomatoso, proliferação epitélio e, finalmente, no desenvolvimento de uma bolsa periodontal.[1]

O material ideal para o tratamento de perfurações tem que selar bem as vias de comunicação entre o sistema de canais radiculares e os tecidos circundantes. O material deve ser o mais biocompatível com os tecidos dos hospedeiros, não deve ter alteração do vedamento por conta da presença de umidade, ser fácil a manipulação e o seu uso, ser radiopaco para facilitar o reconhecimento nas radiografias e insolúvel nos fluidos dos tecidos.[3,4]

O MTA foi desenvolvido por Mahmoud Torabinejad, pesquisador e professor da Universidade de Loma Linda, California (EUA), é o material mais indicado para tratamento de perfurações radiculares, devido a sua capacidade de vedação e biocompatibilidade com tecidos circundantes.[5] É apresentado sob a forma de pó branco ou cinza, que contém partículas hidrofílicas, seus componentes principais são: silicato tricálcio, aluminato tricálcio, óxido tricálcio e óxido bismuto responsável pela radiopacidade.[6] Atualmente tem sido considerado o material mais apropriado para tratar perfurações e tendo resultados satisfatórios.[7]

O presente trabalho teve como objetivo, relatar o tratamento endodôntico do dente 14 com perfuração cervical ocasionada durante o acesso cirúrgico, e a eficácia do selamento da perfuração com cimento a base de MTA (Agregado de Trióxido Mineral).

Revisão de Literatura

Lee et al., em 1993, compararam a capacidade de vedação do MTA com o amálgama e IRM. Neste estudo 50 molares inferiores foram extraídos nos quais realizaram-se perfurações na superfície das raízes mesiais em cerca de ângulo de 45 graus para o longo eixo do dente. O amálgama e o IRM foram colocados nos locais de perfuração, adaptados com a técnica de incremento e condensados levemente e as cavidades coronárias foram preenchidas com o mesmo material. O MTA foi colocado nas perfurações com a ajuda do *"messing gun"*, uma pequena bolinha de algodão foi utilizada para condensar o material nos locais de perfuração, as cavidades de acesso foram preenchidas com a mesma pasta e sua superfície foi selada com esmalte de unha. Os dentes de todos os grupos foram colocados em azul de metileno durante 48 horas. O material que apresentou menor grau de vazamento de tintura foi o MTA.[4]

Torabinejad e Chivian em 1999, descreveram as aplicações clínicas do MTA. Vários em estudos *in vitro* e *in vivo* monstraram que o MTA impede a microinfiltração, é biocompatível e promove a regeneração dos tecidos originais quando é colocado em contato com a polpa dentária ou tecidos perirradiculares. Os resultados deste estudo mostraram que o MTA estimula a formação de dentina adjacente a polpa. A dentinogênese da MTA pode ser devido a sua vedação capacidade, biocompatibilidade, alcalinidade, ou possivelmente outras propriedades associado a esse material. O MTA pode ser usado como barreira apical em dentes com ápices imaturos. O MTA não apresentou sinais de inflamação quando testado *in vivo*, e ocorreu deposição de osso. Em outros espécimes, comparado ao amálgama, o MTA induziu cementoblastos. O MTA é um material adequado para reparo de perfurações.[5]

M. Torabinejad, em 1993, publicou um trabalho *in vitro*, para avaliar a capacidade de vedação de amálgama, MTA e super EBA quando usado como material de preenchimento de extremidade radicular.

Trinta dentes humanos unirradiculares foram limpos, obturado com guta-pecha e selado na raiz do canal. Todas a raizes foram expostas a uma solução aquosa de rodamina B fluorescente corante por 24 horas, seccionado longitudinalmente, uma extensão da penetração do corante é medida usando um microscópio confocal. A análise de estatística mostrou que o MTA vazou significativamente menos que amálgama e o super EBA.[3]

Torabinejad e Parirokh, em 2010, fez uma revisão sobre o Agregado Trióxido de Mineral (MTA), uma literatura abrangente revisão – parte II, vazamento e biocompatibilidade investigações. O MTA foi recomendado principalmente como um material de preenchimento da raiz, mas também tem sido usado em capeamento pulpar, pulpotomia, formação de barreira apical em dentes com ápices abertos, reparo de perfurações radiculares, e preenchimento do canal radicular. A parte II desta revisão de literatura foi apresentar uma lista abrangente de artigos quanto a capacidade de vedação e a biocompatibilidade deste material entre novembro de 1993 a setembro de 2009. Com base da evidência disponível, o MTA é um material de bom selamento e é um material biocompatível.[7]

Souza et al, 1999 analisaram alguns materiais para reparo imediato das perfurações iatrogênicas como o Super- Eba e o MTA. Os autores puderam concluir que as perfurações têm por muitas vezes um prognostico duvidoso, o conhecimento do cirurgião dentista quanto a anatomia interna dos dentes faz toda a diferença para evitar esse tipo de iatrogênia, o cimento Super-Eba possui uma boa acessibilidade biológica, já o MTA atualmente é o mais adequado para o selamento de perfurações.[8]

A aplicação clínica do MTA, apresentou características apreciáveis no selamento de perfurações radiculares, por ser um material biocompatível, proporcionar selamento ideal das perfurações, prevenir infiltrações, efeito antimicrobiano e possuir um bom tempo de trabalho e manuseio.[9] Como solução irrigadora o uso de hipoclorito de sódio a 1% é o mais empregado pois promove o controle bacteriano.[9]

Cinquenta dentes humanos unirradiculares foram extraídos e tiveram seus canais radiculares instrumentados e obturados, houve uma simulação de uma perfuração radicular na face distal da raiz, que foi preenchida com alguns materiais: Sealapex + óxido de zinco, Dyract, Vitremer, Pro Root MTA ou MTA Angelus. Os dentes foram imersos em solução de azul metileno a 2% durante 48 horas, após esse período a infiltração foi analisada por meio de escores. Os materiais obtiveram resultados satisfatórios, a capacidade seladora dos materiais estudados foi semelhante entre si. [10]

O MTA foi empregado em cinco casos clínicos em que foi usado para gerenciar problemas clínicos: fratura de raiz vertical, apicificação, reparo de perfuração e reparo de defeito de reabsorção, em todos os casos o

MTA apresentava reparação óssea e eliminação de sintomas clínicos.[11] Atualmente o MTA apresenta-se como melhor material para tratamento conservador das comunicações endo-periodontais, patológicas e iatrogênicas, apesar dos índices de sucesso em situações clinicas complexas, falta ainda evidências longitudinais.[6]

O MTA é um material biocompatível é capaz de induzir a cementogênese, os autores concluíram que é um efetivo agente para o selamento imediato de perfurações, é um material diferenciado, tem capacidade de oferecer maiores chances de curas no tratamento conservador de perfurações dentárias.[9]Porém, ainda é cedo para considerá-lo o material perfeito.[12]

Relato do Caso Clínico

Paciente N.R.F, 41 anos, sexo feminino, foi encaminhada para atendimento na clínica odontológica da UNICEPLAC para realização de um exame clínico oral. Quando interrogada sobre a sua queixa principal, a paciente relatou sentir dor nos dentes 13 e 14 (Figura 1), aproximadamente de 5 a 6 meses, uma dor que intensificava na mastigação. Após a realização da radiografia (Figura 2), mostrava que o dente 14 estava com a coroa destruída e bastante cariado, atingindo o tecido pulpar. A execução dos testes de vitalidade mostrou-se positiva para o frio, palpação e percussão vertical, o diagnóstico clínico foi pulpite irreversível. Após esta constatação a paciente foi indicada para cirurgia de aumento de coroa clínica, além do tratamento endodôntico.

Figura 1. Imagem clínica inicial do elemento 14. Fonte: Autoria própria.

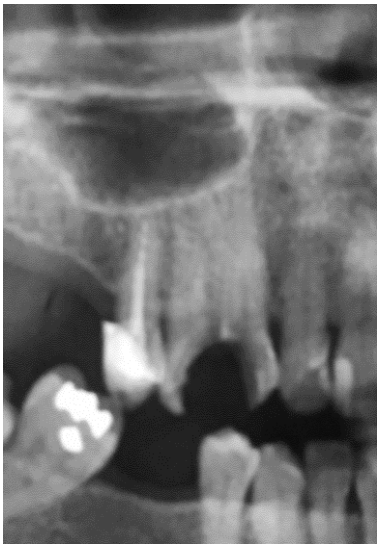

Figura 2. Imagem radiográfica do elemento 14. Fonte: Autoria própria.

Na primeira sessão, após a anestesia e o isolamento absoluto realizou-se a cirurgia de acesso, a câmara pulpar foi irrigada com hipoclorito a 1% e os canais foram instrumentados com a limas do tipo K 1ª e 2ª serie, no momento da instrumentação observou-se um pequeno sangramento na parede distal do dente 14, caracterizando uma perfuração que foi provocada, provavelmente pela broca esférica diamantada #1012 em alta

rotação no momento da cirurgia de acesso. Os canais foram preenchidos após a instrumentação com medicação intra-canal de pasta Calen, pasta industrializada a base de hidróxido de cálcio (Calen-PMCC, SSWhite, Rio de Janeiro, Brasil), e o selamento da abertura coronária com cimento de ionômero de vidro (GC Gold Label1,GC Corporation,Tokyo, Japan).

Passados 7 dias, a paciente compareceu para sua 2° sessão não relatou dor ou sinais patológicos. Assim, promoveu-se a remoção do cimento de ionômero de vidro com ponta esférica diamantada em alta rotação, remoção da medicação intra-canal com auxílio das limas, irrigando e aspirando com hipoclorito a 1%. O selamento da perfuração foi feito com cimento MTA (Figura 3) (Angelus Ind. Prod. Odont. S/A, Londrina/Brasil) com auxílio da espátula de inserção e após o tempo da presa do material foi colocado a resina *flow* em cima do cimento MTA.

Figura 3. Cimento MTA Angelus (Angelus Ind.Prod.Odont. S/A, Londrina/Brasil). Fonte:http://angelus.ind.br/MTA-Angelus 10.html

Após a instrumentação dos canais, foi então realizada a obturação (Figura 4), utilizando a técnica do cone de guta-percha (Dentsply,Ballaigues, Suiça), que foi inserido no canal associado ao cimento endodôntico (Fillapex MTA), procedeu-se o selamento com cimento de ionômero de vidro para posterior colocação do pino de fibra de vidro e provisório.

Figura 4. Radiografia da obturação final. Fonte: Autoria própria.

Figura 5. Provisório do dente 14 feito com Resina composta (Filtek Z250 XT, 3M ESPE, São Paulo, Brasil). Fonte: Autoria própria.

Após 14 dias, a paciente retornou a clínica para colocação do pino de fibra de vidro (Whitepost n° 0,5, Joinville, SC, Brasil) e provisório feito com resina composta (Filtek Z250 XT, 3M ESPE, São Paulo, Brasil) (Figura 5).

Passados 9 meses, foi feito a confecção da coroa metalocerâmica cor A3,5 foi cimentada com cimento de zinco (S.S. White Artigos Dentários Ltda, Rio de Janeiro, RJ, Brasil) por possuir grande resistência e baixa solubilidade (Figura 6). Através da Prótese Fixa foi alcançado o objetivo de repor estrutura dentária perdida no elemento 14, sabendo-se ainda da necessidade de reabilitação posterior com PPR no arco superior e inferior da paciente, a fim de devolver a função, estética e saúde periodontal adequada.

Figura 6. Cimentação da coroa metalocerâmica no dente 14, cor A3,5.
Fonte: Autoria própria.

Atualmente, é possível constatar na proservação, ausência de sintomatologia e excelente preservação da estrutura dentária (figura 7).

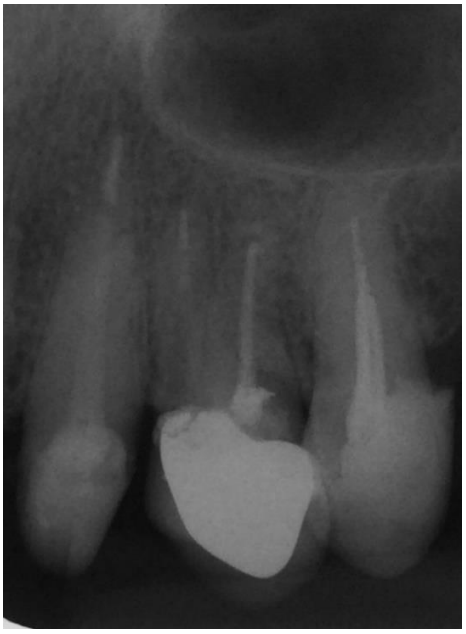

Figura 7. Rx final após a colocação da coroa metalocerâmica. Fonte: Autoria própria.

Discussão

No caso clínico apresentado, o sucesso do tratamento está ligado a ausência de contaminação no sítio da perfuração antes da colocação do MTA. Por possuir alto PH, o MTA contribui também para redução bacteriana.

Para se ter um bom resultado no tratamento das perfurações radiculares vai depender do adequado selamento proporcionado por um material que apresente boa adaptação às paredes da cavidade confeccionada e exiba boas propriedades biológicas.[10]

Nos acidentes de perfurações e suas repercussões tanto nas suas estruturas dentárias como nas estruturas de suporte têm gerado grande preocupação por parte dos pesquisadores, por representar uma das

principais causas de fracassos endodônticos.[13] O sucesso nos casos de perfurações está diretamente relacionado com a severidade do dano inicial causado no tecido periodontal, do tamanho e localização da perfuração, da capacidade de selamento e da biocompatibilidade do material de preenchimento, com presença ou não de contaminação bacteriana.[13,14] A presença de microrganismos acarreta a destruição do periodonto local, ocorrendo um processo inflamatório que pode acelerar a perda do osso alveolar circunjacente.[6] Perfurações radiculares são complicações significativas para o tratamento endodôntico e, se não for detectado e tratado adequadamente, a divisão do periodonto pode levar à perda do dente.[1]

Os materiais que são usados na endodontia são na sua maioria colocados em contato com o periodonto e, portanto, deve ser biocompatível e não tóxico com tecidos hospedeiros, e estudos demostraram que o MTA é um material biocompatível.[3,5] Os resultados de uma meta-análise mostraram que o MTA é mais biocompatível que o Super EBA, IRM e amálgama.[7,8] O MTA impede a microinfiltração, e promove a regeneração dos tecidos originais quando é colocado em contato com a polpa dentária ou tecidos perirradiculares.[5] A capacidade seladora marginal do MTA tem mostrado a sua eficácia após a utilização de corantes. O MTA apresentou menor índice de vazamento de corante quando comparado com o IRM ou amálgama.[4]

Vários materiais foram usados em tratamento de perfurações radiculares, o mais indicado atualmente é o MTA (Agregado Trióxido Mineral), este material tem sido usado em diversos procedimentos clínicos como nas reparações de perfurações radiculares, obturação retrógrada, capeamento pulpar e apicificação.[4,15] Em uma abordagem terapêutica conservadora constitui recurso de primeira escolha para tratamento de perfurações radiculares O MTA é o material selador mais adequado.[11]

Muitos materiais foram utilizados para selar as vias de comunicação entre o sistema de canais radiculares e a cavidade oral, bem como os tecidos perirradiculares. Estes incluem amálgama, zinco cimentos à base de óxido e eugenol, como Super-EBA, IRM, resinas compostas e cimentos de ionômero de vidro. As principais desvantagens destes materiais incluem microinfiltração, vários graus de toxicidade e sensibilidade à presença de umidade.[5] Uma das melhores propriedades no vedamento das perfurações com MTA é a capacidade de tomar presa na presença de umidade.[3,5] O MTA graças às partículas finas que são hidrofílicas dos seus componentes e podem ser fixadas na presença de água sem afeta suas propriedades, a ligeira expansão na presença de umidade apresenta grande vantagem sobre os demais materiais (Amálgama, Super-EBA e IRM), comumente utilizados como retroobturadores.[3,5,13]

O prognóstico da perfuração vai depender da eliminação da infecção bacteriana

do local e do material que será utilizado para o selamento, o qual deve ser biocompatível.[9,12] O prognóstico está diretamente proporcional ao tempo entre a exposição e o tratamento da perfuração.[2,15]

Com base nos resultados desse estudo, o MTA é um material adequado para reparo de perfuração.

Conclusão

Conclui-se que, neste relato de caso, o emprego do MTA foi eficaz para o selamento da perfuração, por ser biocompatível e por possuir bom vedamento devolveu a estética, função e saúde periodontal da paciente.

Prepless laminate veneers – A clinical protocol

Abstract

The root perforations is a accident of techniques, it can arise from a extensive carious lesion and pathological process, or introgenic causes during the endodontic therapy and it may lead to endodontic treatment failure and, if it does not be detected and treated properly, due to the breaking of the periodontium it can lead to the tooth loss. The purpose of this study was to report the endodontic treatment of the tooth 14 with cervical perforation caused during the cirurgic acess, and the sealing efficiency of the perforation with MTA based cement (Mineral Trioxide Aggregate) due to its capacity to seal and biocompatibility with surrounding tissues. It can be concludes that the use of MTA was effective in order to sealment of the perforation.

Palavras- chave: Endodontics. Dental cements. Biocompatible materials.

Referências

1. CLAUDER, T. ; SHIN, S. Repair of perforations with MTA: clinical aplications and mechanisms of action. Endodontic Topics, 2009, n. 15, p. 32-55.

2. Alves DF, Gomes FB, Sayão SM, Mourato AP. Tratamento clínico cirúrgico de perfuração do canal radicular com MTA: Caso clínico. International Journal of Dentistry 2005 Jan/Jun; 4(1):37-40.

3. Torabinejad M, Watson TF, Pitt Ford TR. Sealing ability of a mineral trioxide aggregate when used as a root end filling material. J Endod. 1993; 19 (12): 591-5.

4. Lee SJ, Monsef M, Torabinejad M. Sealing ability of a mineral trioxide aggregate for repair of lateral root perforations. J Endod 1993;19:541–4.

5. Torabinejad M, Chivian N. Clinical applications of mineral trioxide aggregate. J Endod. 1999; 25(3):197- 205.

6. Júnior, M.B.; Camilo, C.C.; Soares, J.A.;POPOFF,D.A.V. Biocompatibilidade e capacidade de selamento do agregado de trióxido mineral em perfurações radiculares. RGO - Rev Gaúcha Odontol., Porto Alegre, v.61, suplemento 0, p. 447-452, jul./dez., 2013

7. Torabinejad M, Parirokh M. Mineral trioxide aggregate: a comprehensive literature review--part II: leakage and biocompatibility investigations.J Endod. 2010; 36(2): 190-202.

8. Souza LC et al. Perfurações iatrogênicas: Super Eba e MTA – Uma revisão de novos cimentos. Ver. Odontologia-USF 1999; 17:99-105.

9. Rodrigues RR, Klein ALL, Rodrigues VB, Fagan Júnior J. Reparo de perfuração radicular: Relato de caso clínico. Rev Odontol de Araçatuba 2005; 26 (2): 47-50.

10. Tanomaru Filho M, Faleiros FCB, Tanomaru JMG. Capacidade seladora de materiais utilizados em perfurações endodônticas laterais. Ver Fac Odontol Lins. 2002 Jan/Jun:14(1):40-3.

11. Schwartz RS, Mauger M, Clement DJ, Walker WA 3rd. Mineral trioxide aggregate: a new material for endodontics. J Am Dent Assoc. 1999;130(7):967-75.

12. SALLES, A.A.; SANTOS, A.F.; SCHMITT, V.C.S.; FACHIN, E.V.F. MTA como uma nova perspectiva no tratamento de perfurações dentárias. R. Fac. Odontol., Porto Alegre, v. 42, n.2, p. 32 – 36, dez. 2000.

13. Fukunaga D, Barberini AF, Shimabuko DM, Morilhas C, Belardinelli B, Akabane CE. Utilização do agregado de trióxido mineral (MTA) no tratamento das perfurações radiculares: Relato de caso clínico. Rev Odontol Univ Cid São Paulo. 2007; 19 (3): 347-53.

14. Páttaro ES, Amaral KF, Gavini G. Capacidade selante de materiais restauradores empregados no preenchimento de perfurações de furca. Rev Odontol Univ Cid São Paulo 2004 jan/abr; 16(1): 47-53

15. Neto L.M, Magnabosco K.S.F, Pereira C.M, Faitaroni L.A, Estrela C.R.A, Borges A.H. Utilização de cimento a base de MTA no tratamento de perfuração radicular: relato de caso clínico. Rev Odontol Bras Central. 2012; 21 (59).

16. MTA ANGELUS, Eficiência comprovada no tratamento de perfurações. [acesso em 2019 april 24]; Disponível em: http://angelus.ind.br /MTA-Angelus-10.html